Acil Akademik Eğitim Derneği
Emergency Academic Education Association

2. ULUSLARARASI

ACİL AKADEMİK TIP KONGRESİ

"Bilgini artır ruhunu dinlendir"

12-14 Şubat
2026
Novotel Konya

www.aaed42u.com.tr

KONGREYE DAVET

Değerli meslektaşlarım,

Her zaman ve her mekanda önceliği ve önemi olan acil tıptaki gelişmeleri birlikte izliyoruz. İnsan hayatını merkezine almış olan bu mesleğe sahip olmak gurur verici. Ama yaptığımız bu mesleği bilimin ışığında güncellememiz de şart. Tıpta yeni bilgilere ulaşmanın en kolay yollarından birisi de kongreler. Yine yeniden sizleri "***Bilgini artır, ruhunu dinlendir***" sloganıyla **2. Uluslararası Acil Akademik Tıp Kongresi**´ne davet etmekten heyecan duyuyoruz.

Acildeki bilimsel gelişmeleri ve güncellemeleri beraber dinleyip öğreneceğimiz kongremizde; tüm acil tıp çalışanlarını ilgilendiren ama özellikle asistan hekimlerimize yönelik pratik hasta yaklaşım bilgilerini bulacaksınız. Tabii ki etkili ve kalıcı bir öğrenme ancak iyi dinlenmiş beden ve ruh haliyle olur. Sloganımızda olduğu gibi ruhunuzu dinlendirecek küçük molalar, yöremize has lezzetler ve özenle hazırlanmış sosyal etkinliklerimiz bilimsel programımıza eşlik edecek.

"*Ayinesi iştir kişinin, lafa bakılmaz*" deyişiyle ve önceki kongremizin deneyimiyle daha bilimsel, daha keyifli, daha lezzetli ve daha sosyal bir programla sizleri Anadolu´nun kalbi Konya'ya bekliyoruz. Asırlardır bilime ve insanlığa hizmet etmiş bu topraklardaki geleneksel kongremizde hep birlikte olmaktan mutluluk duyacağız.

Şimdiden bize verdiğiniz destekler ve katılımlarınız için teşekkür ederiz.

Prof. Dr. A. Sadık GİRİŞGİN — Doç. Dr. Göknil ARI

Kongre Başkanı — **Kongre Başkanı**

KURULLAR

KONGRE BAŞKANLARI

Prof. Dr. A. Sadık GİRİŞGİN

Doç. Dr. Göknil ARI

KONGRE BİLİMSEL SEKRETARYA KURULU

Prof. Dr. İbrahim İKİZCELİ
Prof. Dr. Mehmet KARAMERCAN
Prof. Dr. Yusuf YÜRÜMEZ
Doç. Dr. Mehmet ERGİN
Doç. Dr. Birsen ERTEKİN
Doç. Dr. Kadir KÜÇÜKCERAN
Dr. Öğr. Üyesi Ömer JARADAT
Dr. Öğr. Üyesi M. Raşit ÖZER
Uzm. Dr. Emine DOĞAN
Uzm. Dr. Yusuf YILMAZTÜRK
Uzm. Dr. Deniz YAVUZER İLİK
Uzm. Dr. Buğra BİLEN
Araş. Gör. Fatmanur SERTDEMİR
Araş. Gör. Canan KAYA

KONGRE ORGANİZASYON KURULU

Prof. Dr. Okhan AKDUR
Prof. Dr. Mehtap BULUT
Prof. Dr. Sedat KOÇAK
Prof. Dr. Hasan KARA
Prof. Dr. Evvah KARAKILIÇ
Prof. Dr. Ayhan SARITAŞ
Prof. Dr. Mehmet OKUMUŞ
Prof. Dr. Seda ÖZKAN
Prof. Dr. Murat YÜCEL
Doç. Dr. Emine EMEKTAR AKINCI
Doç. Dr. M. Kürşat AYRANCI
Doç. Dr. Necmi BAYKAN
Doç. Dr. Hacı Mehmet ÇALIŞKAN
Doç. Dr. Kaan ÇELİK
Doç. Dr. Hüseyin Avni DEMİR
Doç. Dr. Selahattin GÜRÜ
Doç. Dr. Atakan SAVRUN
Doç. Dr Gökhan YILMAZ
Doç. Dr. Hilal HOCAGİL
Doç. Dr. Serhat KARAMAN
Dr. Öğr. Üyesi Sami ATAMAN
Effie POLYZOGOPOULOU
Mederle OVIDIU (Romania)
Aboud ISRAA (Romania)
Marcın BALUCH
Kelly Ann Catherine JANSSENS
Tarlan HEDAYATİ
Ruba ALMAHAD

KONGRE BİLİMSEL KURULU

Prof. Dr. Şahin ASLAN
Prof. Dr. Mücahit AVCİL
Prof. Dr. Ayşegül BAYIR
Prof. Dr. Mehmet DOKUR
Prof. Dr. Zerrin Defne DÜNDAR
Prof. Dr. Müge GÜNALP ENEYLİ
Prof. Dr. Serkan Emre EROĞLU
Prof. Dr. Nurullah GÜNAY
Prof. Dr. Abdülkadir GÜNDÜZ
Prof. Dr. Zeynep KARAKAYA
Prof. Dr. Cemil KAVALCI
Prof. Dr. Selahattin KIYAN
Prof. Dr. Ahmet SEBE
Prof. Dr. Fatih Esat TOPAL
Prof. Dr. Fevzi YILMAZ
Doç. Dr. Tarık ACAR
Doç. Dr. Gülşen AKÇAY
Doç. Dr. Belgin AKILLI
Doç. Dr. Güleser AKPINAR
Doç. Dr. Cihan BEDEL
Doç. Dr. Serap BİBEROĞLU
Doç. Dr. Melih CAMCI
Doç. Dr. Burak ÇELİK
Doç. Dr. Tamer ÇOLAK
Doç. Dr. Orhan DELİCE
Doç. Dr. Mehmet Göktuğ EFGAN
Doç. Dr. Emre GÖKÇEN
Doç. Dr. Müge GÜLEN
Doç. Dr. Hakan HAKKOYMAZ
Doç. Dr. A. Cüneyt HOCAGİL
Doç Dr. Afşin İPEKCİ
Doç. Dr. Burak KATİPOĞLU
Doç. Dr. Seval KOMUT
Doç. Dr. Mustafa KORKUT
Doç. Dr. Metin OCAK
Doç. Dr. Habibe Selmin ÖZENSOY
Doç. Dr. Fatih SELVİ
Dr. Öğr Üyesi Mustafa ENES DEMİREL
Dr. Öğr. Üyesi Serkan GÜNAY
Dr. Öğr. Üyesi Ural KAYA
Dr. Öğr. Üyesi Ali İhsan KİLCİ
Dr. Öğr. Üyesi Ahmet ÖZTÜRK
Dr. Öğr. Üyesi Hüseyin Sevil
Dr. Öğr. Üyesi Ömer YÜCEER
Dr. Öğr. Üyesi Tuğrul ZEYTİN
Öğr. Gör. Sevil KUŞKU KIYAK
Uzm. Dr. Fatih ÇATAL
Uzm. Dr. Reyhan ÇUHADAR
Uzm. Dr. Ebru ÇETİN KENAN
Uzm. Dr. Özlem GÖKMEN
Uzm. Dr Pelin KILIÇ
Uzm. Dr. Süleyman KIRIK
Uzm. Dr. Fulya KÖSE
Uzm. Dr. Melike MENENDİ
Uzm. Dr. Bilgehan MUTLU
Uzm. Dr. Sedat ÖZBAY
Uzm. Dr. Ahmet Celal ÖZSOY
Uzm. Dr. Burak Polat
Uzm. Dr. Tuba SAVRUN
Uzm. Dr. Işıl SÖNMEZIŞIK
Uzm. Dr. Büşra ALTINKÖK ŞENTÜRK
Uzm. Dr. Enes BAYINDIR
Uzm. Dr. Ziya UZUN
Prm. Cengiz DURMUŞ
Arş. Gör. Anılcan KILIÇ

KONGRE ANA KONULARI

- Acil Tıp Asistan ve Uzmanların Hukuksal ve Sosyal Hakları
- Akademik Çalışma Zorlukları ve Kolay Çözüm Önerileri
- Travma Hastasına Ait Güncellemeler
- Kardiopulmoner Acil Hastalıklara Yaklaşım
- Acil Tıp ve Yapay Zeka
- Acil Görüntüleme ve Acil Ultrasonografide Yenilikler
- Acil Müdahale Edilecek Dahili Problemler
- Toksikolojide İpuçları
- Kritik Hastaya Kritik Bakım
- Güncel Klavuzlarda Değişenler
- Geriatrik Hastanın Kronik Problemleri
- Adli Tıpta Değişen Var Mı?
- Pediatrik Travmalar

Kongre Bilimsel Programı

08.15 – 10.45	12 ŞUBAT 2026	SALON D
	ODAKLANMIŞ KARDİYAK USG (FoCUS) KURSU	
Kurs Koordinatörü: Dr. Öğr. Üyesi Ömer Jaradat ***Kurs Eğitmenleri: Dr. Öğr. Üyesi Ömer Jaradat, Dr. Anılcan Kılıç***		
08.15 – 08.30	**AÇILIŞ**	
08.30-08.45	Teorik-1: Eko Pencereleri, Görsel FAC ve RWMA	*Anılcan Kılıç*
08.45-09.15	Teorik-2: Görsel FS ve EF (Teicholz & Simpson)	*Ömer Jaradat*
09.15-09.30	Teorik-3: EPSS, MAPSE ve TAPSE	*Ömer Jaradat*
09.30 – 09.45	**ARA**	
09.45-10.45	Pratik Eğitimler	*Anılcan Kılıç,Ömer Jaradat*

09.00 – 16.00	12 ŞUBAT 2026	SALON F
	PARAMEDİK USG KURSU	
Kurs Koordinatörü: A. Sadık Girişgin ***Kurs Eğitmenleri: Doç. Dr. Atakan Savrun, Doç. Dr. Kadir Küçükceran, Uzm. Dr. Tuba Savrun***		
08.30 – 09.00	**AÇILIŞ**	
09.00-09.30	Cihaz Tanıma ve Ultrason Fiziği	*A. Sadık Girişgin*
09.30 – 09.45	**ARA**	
09.45-10.15	Travmada Ultrason (E-Fast)	*Atakan Savrun*
10.15-10.45	Solunum Yetmezliğinde Ultrason (S-Blue)	*Tuba Savrun*
10.45 – 12.30	**ARA**	
12.30-13.00	Kardiak Arrestte Odaklanmış Ultrason	*Kadir Küçükceran*
13.00 – 13.15	**ARA**	
13.15-14.30	Pratik A-B	
14.30-16.00	Pratik B-A	

09.00-11.00	12 ŞUBAT 2026	SALON C
	ASİSTAN ÇALIŞTAYI	*Burak Çelik*
09.00-11.00	*Acil Tıp Asistanında Sosyal Hayat ve İyi Oluş: Gerçekler, Engeller, Çözümler* **Raportörler: Abdülkadir Uğurel, Bilgehan Mutlu**	*Burak Şahin*

11.00 – 16.00	12 ŞUBAT 2026	SALON A
11.00 – 12.00	**AÇILIŞ** *Protokol Konuşmaları*	
12.00 – 13.00	**OTURUM 1** *İnteraktif Oturum* **Oturum Başkanları:** *Yusuf Yürümez, Gülşen Akçay*	
	Hobilerimiz ve Tıp Dışı Uğraşlar	*Murat Yücel* *Mücahit Avcil* *Mehmet Ergin*
13.00 – 13.30	**ÇAY&KAHVE ARASI**	
13.30 – 14.30	**OTURUM 2** *Davos* **Oturum Başkanları:** *Mehtap Bulut, Göknil Arı*	
	Asistan Ne İster? * Asistan Kıdemlisinden Ne İster? * Asistan Çömezinden Ne İster? * Asistan Hocasından Ne İster? * Asistan Eğitimden Ne İster?	*Emine Emektar* *Yusuf Yürümez* *Uzm. Dr. Deniz Yavuzer İlik* *Asistan Şuayip Engin Evin* *Asistan Fatmanur Sertdemir* *Asistan Canan Kaya*
14.30 – 15.00	**ÇAY&KAHVE ARASI**	
15.00 – 16.00	**OTURUM 3** *Adli ve Hukuksal Konular* **Oturum Başkanları:** *İbrahim İkizceli, Mehmet Ergin*	
	Adli ve Hukuksal Konulara Vakalarla Yaklaşım: İnteraktif Sunum	*Melih Çamcı,* *Oktay Tolga Büyükhilal*

09.00 – 16.30	13 ŞUBAT 2026	SALON A
09.00 – 10.00	**OTURUM 1** *Toksikoloji* **Oturum Başkanları:** *Evvah Karakılıç, Ahmet Sebe* **Oturum Gözlemcileri:** *Mehmet Zahid Elmas, Mustafa Temel*	
09.00-09.15	Hangi İntoksikasyondan Korkmayalım?	*Kaan Çelik*
09.15-09.30	Gözden Kaçan Ölümcül Maddeler (CO ve Siyanür)	*Müge Gülen*
09.30-09.45	Hangi Zehirlenmelerde Ekstrakorporal Tedavi Verilir	*Selahattin Gürü*
09.45-10.00	Tartışma ve Soru&Cevap	
10.00 – 10.15	**ÇAY&KAHVE ARASI**	
10.15 – 11.15	**OTURUM 2** *Yoğun Bakım* **Oturum Başkanları:** *Mücahit Avcil, Ayşegül Bayır* **Oturum Gözlemcileri:** *Ayşe Merve Tanrıverdi, Furkan Bostancı*	
10.15-10.30	Mekanik Ventilasyonda Yeni Trendler	*Emine Emektar*
10.30-10.45	Kritik Hastada Vazoaktif Ajan Seçimi	*Yusuf Yılmaztürk*
10.45-11.00	Sıvı Yönetimi Nasıl Olmalı? Agresif Mi? Kısıtlı Mı?	*Kadir Küçükceran*
11.00-11.15	Tartışma ve Soru&Cevap	
11.15 – 11.30	**ÇAY&KAHVE ARASI**	
11:30 – 12.30	**OTURUM 3** *Bilimsel Destek* **Oturum Başkanları:** *İbrahim İkizceli, Okhan Akdur* **Oturum Gözlemcileri:** *Alperen Yıldız, Yasemin Metin Koca*	
11.30-11.50	Akademik Çalışma Nasıl Tasarlanır?	*Yusuf Yürümez*
11.50-12.10	Etkili Proje Önerisi Yazma Stratejileri	*Selim Kutlu*
12.10-12.30	Tartışma ve Soru&Cevap	
12.30 – 14.00	**ÖĞLE ARASI**	
14.00 – 14.30	**EKG/USG YARIŞMA** **Sunucu: Ömer Jaradat**	
14.30 – 15.30	**OTURUM 4** *Kardiyak Aciller* **Oturum Başkanları:** *Hasan Kara, Göknil Arı* **Oturum Gözlemcileri:** *Kübra Yurter, Mehmet Orhanlı*	
14.30-14.45	OMİ/ NOMİ	*Mehtap Bulut*
14.45-15.00	Geniş QRS Taşikardilerde Hayati Tehdit Eden Durumlar	*Belgin Akıllı*
15.00-15.15	EKG'de Sık Atlanan Bulgular Nelerdir?	*M. Raşit Özer*
15.15-15.30	Tartışma ve Soru&Cevap	
15.30 – 15.45	**ÇAY&KAHVE ARASI**	
15:45 – 16.30	**OTURUM 5** *Beyaz Önlüğün Görünmeyen Tükenmişliği* **Oturum Başkanları:** *Abdülkadir Gündüz, Emine Doğan, Hilal Hocagil* **Oturum Gözlemcileri:** *Anılcan Kılıç, İhsan Sarnel*	
15.45-16.30	**İNTERAKTİF SUNUM** Tükenmişlik Gelişimini Engelleme, Ruhsal Dayanıklılık ve Çözme Becerileri	*Yavuz Selvi*

09.00 – 15.30	13 ŞUBAT 2026	SALON B
09.00 – 10.00	**OTURUM 1** *Transfüzyon* **Oturum Başkanları:** *Seda Özkan, Zeynep Karakaya*	
09.00-09.15	Şok ve Hipotansiyon Yönetiminde Transfüzyon Kararları	*Mehmet Göktuğ Efgan*
09.15-09.30	Transfüzyon Reaksiyonu Mu? Rastlantı Mı?	*Habibe Selmin Özensoy*
09.30-09.45	Kan Ürünü Dışı Alternatif Tedaviler	*Sami Ataman*
09.45-10.00	Tartışma ve Soru&Cevap	
10.00 – 10.15	**ÇAY&KAHVE ARASI**	
10.15 – 11.15	**OTURUM 2** *Güncel Kılavuzlar* **Oturum Başkanları:** *Ayhan Sarıtaş, Birsen Ertekin*	
10.15-10.30	AHA 2025 Değişenler	*Zerrin Defne Dündar*
10.30-10.45	ATLS 2025 11. Baskı	*Ali İhsan Kilci*
10.45-11.00	GOLD 2025 Özet Değişenler	*Metin Ocak*
11.00-11.15	Tartışma ve Soru&Cevap	
11.15 – 11.30	**ÇAY&KAHVE ARASI**	
11:30 – 12.30	**OTURUM 3** *Yapay Zeka, Simülasyon* **Oturum Başkanları:** *Nurullah Günay, Tarık Acar*	
11.30-11.45	Acil Tıpta Yapay Zekanın Bilimsel Güvenilirliği	*Tuğrul Zeytin*
11.45-12.00	Acil Tıpta Yapay Zeka ile Görüntü Değerlendirme	*Sevil Kuşku Kıyak*
12.00-12.15	Acil Tıpta Yapay Zeka Destekli Simülasyonlar	*Zerrin Defne Dündar*
12.15-12.30	Tartışma ve Soru&Cevap	
12.30 – 14.00	**ÖĞLE ARASI**	
14.00 – 14.30	**EKG/USG YARIŞMA (A Salonunda)** **Sunucu: Ömer Jaradat**	
14.30 – 15.30	**OTURUM 4** *Ultrasonografi* **Oturum Başkanları:** *A. Sadık Girişgin, Fevzi Yılmaz*	
14.30-14.45	Acilin Hızına Yetişme Protokolleri POCUS	*A. Sadık Girişgin*
14.45-15.00	Görsel Stetoskop ile Güvenli Hava Yolu	*Atakan Savrun*
15.00-15.15	Post Resüstatif Bakımda Ultrasonografi	*Ömer Jaradat*
15.15-15.30	Tartışma ve Soru&Cevap	

09.00 – 12.30	14 ŞUBAT 2026	SALON A
09.00 – 10.00	**OTURUM 1** *Görüntüleme* **Oturum Başkanları:** *Şahin Aslan, Mehmet Okumuş*	
09.00-09.15	Minimalist Görüntüleme	*Necmi Baykan*
09.15-09.30	Batın BT'de Kritik Noktalar	*Kürşat Ayrancı*
09.30-09.45	Toraks BT'de Kritik Noktalar	*Hüseyin Avni Demir*
09.45-10.00	Tartışma ve Soru&Cevap	
10.00 – 10.15	**ÇAY&KAHVE ARASI**	
10.15-11.15	**OTURUM 2** *Özellikli Hastalarda Travmalar* **Oturum Başkanları:** *Cemil Kavalcı, Mehmet Dokur*	
10.15-10.30	Küçük Hastada Büyük Risk	*Gökhan Yılmaz*
10.30-10.45	Gebe Travmada Tanı Tuzakları ve Hızlı Müdahale	*Ural Kaya*
10.45-11.00	Geriatrik Travma Yönetiminde Farklılıklar	*Serhat Karaman*
11.00-11.15	Tartışma ve Soru&Cevap	
11:15 – 12.30	**KAPANIŞ**	

09.00 – 12.30	FEBRUARY 14, 2026	HALL B
09.00 – 10.00	**INTERNATIONAL SESSION 1** **Moderators:** *Mehmet Karamercan, Ruba Alhamad*	
09.00-09.15	Managing The Crashing Asthmatic	Tarlan Hedayati, US
09.15-09.30	EUSEM Quality Indicators and Opportunities for Turkey to Show Leadership	Kelly Ann Catherine Janssens, IE
09.30-09.45	S100B, GFAP & UCH-L1- Are They "Brain Troponine"?	Marcin Baluch, PL
09.45-10.00	Discussion and Q&A	
10.00 – 10.15	**COFFEE BREAK**	
10.15 – 11.15	**INTERNATIONAL SESSION 2** **Moderators:** *Zerrin Defne Dündar, Mehmet Karamercan*	
10.15-10.30	POCUS in the Pre-Hospital Environment	*Aboud Israa, RA*
10.30-10.45	From Option to Standard of Care in EDs – POCUS for Abdominal Pain and Chest	*Mederle Ovidiu, RA*
10.45-11.00	POCUS in Cardiac Arrest: Beyond the Basics	*Effie Polyzogopoulou, GR*
11.00-11.15	Discussion and Q&A	
11:15 – 12.30	**CLOSING CEREMONY**	

09.00 – 12.30	14 ŞUBAT 2026	SALON C
09.00 – 10.00	**OTURUM 1** *Dahili Aciller 1* **Oturum Başkanları:** *Selahattin Kıyan, Tamer Çolak*	
09.00-09.15	Akut Hiperglisemide İnsülin Dışı Tedaviler	*Deniz Yavuzer İlik*
09.15-09.30	Kan Gazı Vital Bulgu Mudur?	*Hüseyin Sevil*
09.30-09.45	Hipertansif Acillerde Hangi İlaç Hangi Hedef	*Fulya Köse*
09.45-10.00	Tartışma ve Soru&Cevap	
10.00 – 10.15	**ÇAY&KAHVE ARASI**	
10.15 – 11.15	**OTURUM 2** *Dahili Aciller 2* **Oturum Başkanları:** *Kadir Küçükceran, Mehmet Ergin*	
10.15-10.30	Akut Böbrek Hasarında Tanıdan Tedaviye	*İ. Buğra Bilen*
10.30-10.45	Karın Ağrısından Şoka Tanısal Tuzaklar	*Işıl Sönmezışık*
10.45-11.00	Vakalarla Dahiliye Acilleri	*Burak Polat*
11.00-11.15	Tartışma ve Soru&Cevap	
11:15 – 12.30	**KAPANIŞ**	

Bildiri Programı

16:00-17:00	12 Şubat 2026, Perşembe	C Salonu
Bildiri No	**Oturum Başkanları: Birsen Ertekin, Müslime Kasa**	**Sunan Yazar**
1306	Acil Serviste Hematüri Yönetiminde Yanıltıcı Bir Tablo: Stabil Vitaller ve Hafif Hematüri ile Maskelenen Derin Anemi	*Ekrem Başaran*
1317	80 Yaş Üstü Bireylerde Fonksiyonel Bağımlılığın Belirleyicileri: Klinik Kırılganlığın Merkezi Rolü	*Beyza Ünlü Büyükalim*
1811	HEART Skoru Düşük Olan Troponin Pozitif Hastalarda Anlamlı Koroner Lezyon Sıklığı	*Zeynel Abidin Ölmez*
2035	Geriatrik Acil Ürolojik Senaryolarda ChatGPT Yanıtlarının Klinik Uygunluk ve Güvenlik Değerlendirilmesi: Bir Pilot Uzman Panel Çalışması	*Ekrem Başaran*
2000	Baş Dönmesi ile Başvuran Hastada Nadir Bir Tanı: Orbital Kavernöz Hemanjiom	*Ahmet Öztürk*
1874	Çocuklarda Künt Batın Travmalarında Dalak Yaralanmasının Yönetimi	*Gamze Kaygısız Bayındır*
1628	Akupunktur Sonrası Bilateral Pnömotoraks	*Muhammed Ragıb Alp*
1235	Rüptüre Olmaksızın Dev Karaciğer ve Dalak Kistlerinin Tetiklediği Yaşamı Tehdit Eden Anafilaksi: Nadir Bir Acil Durum Vakası	*Mustafa Temel*
2064	Metabolik Bir İnme Taklitçisi: Derin Hipokalsemiye Bağlı FAHR Sendromu	*Ahmet Celal Özsoy*

16:00-17:00	12 Şubat 2026, Perşembe	D Salonu
Bildiri No	**Oturum Başkanları: Emine Doğan, Nazlı Karakuş Kenan**	**Sunan Yazar**
4848	Çocuk Hastada Araç Ezilmesi Sonrası Karın İçi Yaralanma Olmadan İzole Gluteal Perforasyon: Nadir Bir Vaka Raporu	*İsmail Yağmurlu*
5506	İnternükleer Oftalmopleji ile Prezente Pons Enfarktı Vakası	*Ali Avcı*
5168	Acil Sağlık Eğitiminde Yapay Zekâ Destekli Ölçme-Değerlendirme Deneyimi: Sınav Hazırlama, Geri Bildirim ve Öğrenci Gelişimi	*Muhammed Kamiloğlu*
4626	Eşzamanlı Sol Atriyal Apendiks ve Pulmoner Arter Trombüsü: Acil Serviste Nadir Bir Olgu	*Esra Ay*
4916	Bıçak ve Demir: Kurşunlanma Dışı Penetran Kafa Travmalarında Dekompresif Kraniektominin Kritik Dönüm Noktası	*Emin Hüseyin Akar*
4750	Bebek Resüsitasyonunda Göğüs Basısı Tekniklerinin Etkinliklerinin Karşılaştırılması: Sistematik Bir Derleme	*Burak Can Şanal*
5195	Hastanelerin Acil Servislerinde Çalışan Doktorların Konuşma, Dil ve İletişim Bozuklukları Konusundaki Farkındalıklarının ve Bu Bozuklukları Olan Hastalarla Yaşadıkları Zorlukların Belirlenmesi ve Çözüm Önerileri: Kesitsel Bir Araştırma	*Mehmet Dokur*

16:00-17:00	12 Şubat 2026, Perşembe	E Salonu
Bildiri No	**Oturum Başkanları: Selahattin Gürü, Işıl Sönmezışık**	**Sunan Yazar**
5944	Tavşanlarda Oluşturulan Künt Kafa Travması Modelinde Nörofilament Hafif Zincir (NFL) Düzeylerinin Araştırılması	*Bilgehan Mutlu*
5800	Çocuklarda Künt Karaciğer Yaralanmaları: Güncel Literatür Taraması (2020-2025)	*Sabit Dere*
5866	Prognostic Value Of Mean Platelet Volume İn Acute Pulmonary Thromboembolism	*Selim Değirmenci*
5540	Antikoagülan Kullanımı ve GİST	*İsmail Taha Eren*
6041	Akut Gastrik Volvulusa Bağlı İskemiye Sekonder Gastrik Perforasyon	*Yasin Eseroğlu*
5673	2. Basamak Fiziksel Tıp ve Rehabilitasyon (FTR) Polikliniğine Başvuran Geriatrik Hastalarda Kronik Ağrı Dağılımı ve Fonksiyonel Kısıtlılık Profili: Retrospektif Bir Değerlendirme	*Ayşe Melike Gerek*
6196	Santral Tutulumlu Kist Hidatik Olgusu	*Furkan Yıldırım*
5845	Aynı Binada Yaşayan Üç Aile Bireyinde Gelişen Ağır Karbonmonoksit Zehirlenmesi: Ortak Baca Sistemine Bağlı Pasif Maruziyet	*Deniz Yavuzer İlik*
1683	Postpartum Dönemde Subaraknoid Kanamayı Taklit Eden Serebral Venöz Sinüs Trombozu: Olgu Sunumu	*Furkan Belik*

16:00-17:00	12 Şubat 2026, Perşembe	F Salonu
Bildiri No	**Oturum Başkanları: M. Kürşat Ayrancı, Deniz Yavuzer İlik**	**Sunan Yazar**
6390	Acil Servisten Hastaneye Yatırılan 65 Yaş Üstü Hastaların Bir Yıllık Retrospektif Analizi	*Mustafa Alpaslan*
6863	Kendi Bakımını Yapamayan, Terk Edilen ve Taburcu Edilemeyen Hastaların Durumu	*Mustafa Doğru*
6321	Kardiyak Arrest Sonrası Gelişen Süper Refrakter Status Epileptikusta Kurtarıcı Tedavi: Ketamin İnfüzyonu	*Hüseyin Ay*
6484	Çocuklarda Meckel Divertikülü Olgularında 5 Yıllık Cerrahi Deneyimlerimiz	*Muhammed Burhan Tekin*
6310	Beyinde Hava Embolisi	*Ahmet Şükrü Tutal*
6541	Akut Pankreatit Komplikasyonu Olarak Dev Pankreas Psödokisti	*Meryem Eda Macar*
6703	Acil Servise Başvuran Yanık Hastalarının Epidemiyolojik Özellikleri	*Mervan Kılıç*
6941	Serebrovasküler Olayı Taklit Eden Atipik Prezentasyonlu Rabdomiyoliz Vakası	*Mehmet Esen*
6712	Risperidon İntoksikasyonuna Bağlı Akut Distonik Reaksiyon: Bir Olgu Sunumu	*Seyit Ali Karagöz*
6446	Acil Serviste Pulmoner Emboli Şüphesiyle Çekilen BT Pulmoner Anjiyografilerin Pozitiflik Oranı ve Radyolojik Özellikleri	*Yasemin Metin Koca*

08:00-08:40	POSTER BİLDİRİ OTURUMU 13 Şubat 2026, Cuma	B Salonu
Bildiri No	**Oturum Başkanları: Ahmet Öztürk, Serkan Günay**	
3702	Total Kalça Protezi Sonrası Gelişen Fistülize Gluteal Apse ile İlişkili Ağır Siyatik Sinir Felcinde Acil Cerrahi Yönetim: Nadir Bir Olgu Sunumu	Ayşe Melike Gerek
5534	Senkop ve Baş Dönmesi ve Başvuran Hastada "Çift Rüptür Fenomeni": Spontan Splenik Arter Anevrizma Rüptürü	Oğuzhan Parlak
9138	Çocuklarda Künt Dalak Travması Yönetiminde Güncel Literatür: Cerrahi Olmayan Yönetim, Merkez Farklılıkları ve Uzun Dönem Sonuçlar Üzerine Sistematik Bir Derleme	Muhammed Burhan Tekin
1963	Çocuklarda Böbrek Yaralanmaları: Güncel Tanısal ve Tedavi Yaklaşımlarının Sistematik Derleme Özeti	Muhammed Burhan Tekin
2539	Acil Serviste Ani İşitme Kaybı: Erken Steroid Tedavisinin İşitme Üzerine Belirgin Etkisi	Beyza Ünlü Büyükalim
9638	Subdural Hematomu Taklit Eden Epidural Abse: Acil Serviste Tanısal Bir Tuzak: Olgu Sunumu	Mustafa Özkaya
7486	Acilde Nadir Bir Vaka Akut Pankreatit ve Porselen Kese	Sevil Kuşku Kıyak
2038	Acil Serviste Chilaiditi Bulgusunu Tanımak, İki Olgunun Klinik Değerlendirilmesi	Buşra Altınkök Şentürk
4701	Acil Servise Kaşıntı ile Başvuran Gebe: Masum Görünümlü Bir Semptomun Ciddi Sonucu	Beyza Ünlü Büyükalim
3889	Masum Görünen Bir Tehlike: Nargile Kullanımına Bağlı Karbonmonoksit Zehirlenmesi: İki Olgu Sunumu	Mustafa Şimşek
8216	Yaşlı Hastada Antipsikotik Tedavi Sonrası Gelişen Nöroleptik Malign Sendrom: Erken Tanı, Erken Müdahale, Tam İyileşme	Mustafa Şimşek
6561	Acil Serviste Tanı Alan G6PD Eksikliği ve Hemolitik Anemi Atağı	İsmail Yetkin
4402	Atipik Klinik Prezentasyonu Olan Akut Aort Sendromu	Buşra Altınkök Şentürk
5298	Acil Serviste Atipik Göğüs Ağrısı ile Başvuran DeBakey Tip I Aort Diseksiyonu: Bir Olgu Sunumu	Atakan Savrun
9922	Beslenme Bozukluğu İle Gelen Pulmoner Tromboemboli Olgu Sunumu	Alper Yıldırım
4051	Acil Serviste Kırım Kongo Kanamalı Ateşi (Kkka) Olgu Sunumu	Alper Yıldırım

08:00-09:00	13 Şubat 2026, Cuma	C Salonu
Bildiri No	**Oturum Başkanları: Birsen Ertekin, Bilgehan Mutlu**	**Sunan Yazar**
2724	Pandemi Döneminde Acil Servis Çalışanlarında Tükenmişlik Seviyesinin Değerlendirilmesi	*Sevil Kuşku Kıyak*
2772	Amoksisilin-Klavulanik Asit İlişkili Kounis Sendromu	*Hasan Hüseyin Sevenol*
2598	Acil Serviste Karın Ağrısının Nadir Bir Nedeni: Mezenterik Pannikülit	*Şükriye Gül Ersoy*
2492	Isolated Anisocoria Induced By Nebulized Ipratropium Bromide: A Case Report	*Furkan Akgün*
2921	Travma Sonrası Pediatrik Karaciğer Yaralanmaları: Klinik Özellikler, Tedavi Yaklaşımları ve Sonuçlar	*İsmail Yağmurlu*
2337	Acil Servis Hekimlerinde Mesleki Tükenmişliğin Görünmeyen Yüzü: Şiddet Maruziyeti ile Anksiyete, Depresyon ve Umutsuzluk Arasındaki İlişki	*Neslinur Girişgin*
2135	Nadir Bir Torakoabdominal Yaralanma: Ateşli Silah Yaralanması Sonrası Göğüs Duvarından Gastrik Eviserasyon	*Ahmet Celal Özsoy*
2407	2015–2020–2025 CPR Kılavuzlarının Karşılaştırılması: 2025 AHA ve ERC CPR Klavuzları Güncellemelerinin Klinik ve Günlük Yaşam Pratiğine Etkileri	*Muhammed Raşit Coşkun*
4468	Karaman Eğitim ve Araştırma Hastanesi Ortopedi ve Travmatoloji Kliniğinin 2021-2025 yıllarına Ait Travma Cerrahisi Verilerinin Analizi	*Ali Ateş*

08:00-09:00	13 Şubat 2026, Cuma	D Salonu
Bildiri No	**Oturum Başkanları: Tuğrul Zeytin, Reyhan Çuhadar**	**Sunan Yazar**
2927	Emosyonel Stresin Neden Olduğu Göğüs Ağrısında Reversible Sol Ventrikül Disfonksiyonu Takatsubo Kardiyomiyopatisi	*Ziya Uzun*
3198	Egzersiz Sonrası Ani Gelişen Parapleji ile Başvuran Üniversite Öğrencisinde Spinal Subdural Hematom: Olgu Sunumu	*Buşra Altınkök Şentürk*
3248	Acil Servise Askom Kararı ile Sevk Edilen Hastaların Retrospektif Değerlendirilmesi	*Buşra Altınkök Şentürk*
3253	Zehirlenmelerde intravenöz lipid emülsiyon tedavisi: Web of Science tabanlı bir değerlendirme	*Mehmet Dokur*
3296	Akut Koroner Sendromlu Hastalarda Sistemik İmmün-İnflamatuar İndeksin (SII) Prognostik Rolü	*Hasan Sarı*
3319	Acil servise başvuran 65 yaş ve üstü hastalarda şok indeksi kreatininin prognostik önemi	*Kübra Yurter*
3383	Öksürük Sonrası Gelişen Spontan Renal Kist Rüptürü: Nadir Bir Olgu Sunumu	*Serkan Günay*
3699	Anafilaksi Ön Tanısı ile İzlenirken Stafilokoksik Toksik Şok Sendromu Tanısı Alan Bir Olgu	*Fatih Tanrıverdi*

08:00-09:00	13 Şubat 2026, Cuma	E Salonu
Bildiri No	**Oturum Başkanları: Gökhan Yılmaz, Fulya Köse**	**Sunan Yazar**
3835	Karın Ağrısı ile Başvuran Hastada Direkt Batın Grafisinde Yabancı Cisim Şüphesi Oluşturan Matür Kistik Teratom	*Halil Bayar*
3837	Acil Servise Servikal Omurga Travması ile Başvurup Beyin Cerrahisi Yatışı Yapılan Hastalarda Klinik Sonuçlar ve Prognostik Faktörler: Beş Yıllık Tek Merkezli Çalışma	*Mustafa Özkaya*
3865	Akut Kompartman Sendromunun Acil Müdahalesinin Önemi	*Umman Menendi*
3890	Yılan Isırması Sonrası Anafilaktik Şok: Kounis Sendromunun Nadir Bir Prezentasyonu	*Gökçen Küçükaydın*
3926	Ablasyon Sonrası Gelişen İyatrojenik Hemopnömoperikardiyum: Nadir Bir Olgu Sunumu	*Ahmet Boğaz*
3961	Emergency Department–Based Hip Fracture Surgery Timing and Its Impact on Mortality and Morbidity in Elderly Patients: A Retrospective Study	*Ahmet Tuğrul Zeytin*
4032	Fahr Sendromunda Zor Havayoluna Karşı Kurtarıcı Bir Yaklaşım: Ultrason Eşliğinde İnterskalen Brakial Pleksus Bloğu	*Merve Yusifov*
4204	Pulmoner Alveolar Mikrolitiazis Üçüncü Evre Hastasında Akciğer Ultrasonografi Bulguları	*Kübra Yurter*
4318	Çatışma Ortamında Acil Sağlık Hizmetlerine Erişimde Engellemeler ve Kırılganlıklar: Gazze Örneği	*Melih Çamcı*

08:00-09:00	13 Şubat 2026, Cuma	F Salonu
Bildiri No	**Oturum Başkanları: Kadir Küçükceran, Burak Polat**	**Sunan Yazar**
3109 (Online)	Yedek Sistemlerin Ötesinde: Çocuk Ameliyathanesinde Elektrik Kesintisi Sırasında Ekip Temelli Kriz Yönetimi	*Hande Kekreli Göylüsün*
3133(Online)	Afet Alanlarında UMKE ve AFAD Ekiplerinin Koordinasyonu: Çok Disiplinli Müdahale Süreçlerinin Değerlendirilmesi	*Kadir Okan BAĞIŞ*
5482	Çocukluk Çağında Morgagni Hernisi: Acil Serviste Tanısal Güçlükler ve Beş Yıllık Klinik Deneyim	*Sabit Dere*
9057 (online)	Deprem Afetinden Sonra Görülen Crush Sendromu ve Rabdomiyoliz Oldularında Acil Vaka Yönetimi	*Kadir Okan BAĞIŞ*
2276	Toplumsal Kökenli Pnömonide Oran Tabanlı Belirteçlerin Prognostik Değeri	*Muhammed Enes Taysı*
7623	Acil Servisten İstenen Nontravmatik Hastalardan İstenen Beyin Tomografisi ve Beyin Difüzyon MR Radyolojik Görüntüleme İncelemelerinin Etkinliğinin Değerlendirilmesi	*Fatih Tanrıverdi*
6701	Evre 1 Hemorajik Şok modellemesinde; Optik sinir çapı ve glob volümündeki değişikliğin incelenmesi	*Fatih Tanrıverdi*
5770	Ağız Çevresine Uygulanan Botulinum Toksini Sonrası Gelişen Bilinç Bozukluğu	*Yasemin Metin Koca*
2366	Multitravma ve Hemorajik Şok Yönetiminden Organ Donasyonuna Uzanan Süreç: 23 Yaşındaki Olgu Sunumu	*Yasemin Metin Koca*
4378	Üst Solunum Yolu Enfeksiyonun Tetiklediği Adrenal Yetmezlik Vakası	*Mustafa Soner Özgüç*

16:30-17:30	13 Şubat 2026, Cuma	C Salonu
Bildiri No	**Oturum Başkanları: Enes Bayındır, İ. Buğra Bilen**	**Sunan Yazar**
7051	Acil Serviste Sinüs Taşikardisi	*Alp Batuhan Öztürk*
7322	Cervical Necrotizing Fasciitis: A Case Report and the Importance of Early Surgical Debridement	*Ural Kaya*
7359	Hipokalemik Periyodik Paralizi	*Alperen Yıldız*
7477	Influenza A Enfeksiyonuna Bağlı Şiddetli Kreatin Kinaz Yüksekliği ile Seyreden Akut Viral Miyozit: Bir Olgu Sunumu	*Seyit Ali Karagöz*
7493	Çocuk Hastada Av Tüfeğine Bağlı Kompleks Abdominal Ateşli Silah Yaralanması: Olgu Sunumu	*Gamze Kaygısız Bayındır*
7670	Acil Servise Başvuran Akut İskemik İnme Hastalarında Serum Laktat Dehidrogenazın Prognostik Değeri	*Habibe Selmin Özensoy*
7672	İnternal Herni Ön Tanısı ile Değerlendirilen ve Sklerozan Enkapsüle Peritonit Saptanan Bir Olgu	*Ziya Uzun*
7958	Araknoid Kistlerde Travmatik Komplikasyon Riskine İlişkin Mini Vaka Serisi	*Ayhan Sarıtaş*
7991	Omuz Üzerine Düşme Sonrası Transient Alt Brakiyal Pleksus Nöropraksisi Olgusu	*Fatih Kırmızı*
6285	İskemik İnmede Trombolitik Tedavi Sonrası Tekrarlayan İnfarkt	*Hacer Eseroğlu*

16:30-17:30	13 Şubat 2026, Cuma	D Salonu
Bildiri No	**Oturum Başkanları: Ömer Jaradat, Melike Menendi**	**Sunan Yazar**
8598	Delici Kesici Alet Yaralanmasına Bağlı Masif Hemotoraks: Olgu Sunumu	*Derviş Kurnaz*
8131	Akut Karın Ağrısının Nadir Bir Nedeni: Superior Mezenterik Arter Sendromu	*Reyhan Çuhadar*
8559	Ossifikasyon Posterior Longitudinal Ligament(OPLL)'in Düşük Enerjili Travmada Fraktür ile Sonuçlanması: Nadir BİR Olgu Sunumu	*Furkan Berktaş*
8008	Acil Serviste İlerleyici Solunum Yetmezliğinin Nadir Bir Nedeni: Entübasyon Sonrası Trakeal Stenoz.	*Melike Menendi*
8672	Acil Servise Başvuran Jinekolojik ve Obstetrik Hastalarda Rutin Hemogram Parametrelerinin Yatış Aciliyetinin Belirlenmesindeki Rolü	*Serhat Karaman*
8386	Üst Gastrointestinal Sistem Kanaması Olan Hastalarda Oksidatif Stres Belirteçlerinin Prognostik Önemi	*Mehmet Ergin*
8333	Lhermitte Belirtisiyle Ortaya Çıkan Servikal Kitle Vakası: Tanısal ve Ayırıcı Yaklaşım	*Mustafa Temel*
8166	COVID-19'lu Hastalara Yaklaşımda Paradigma Değişimi: Erken Pandemi Dönemi Rehberleri ve Güncel (2025) Uluslararası Kılavuzların Karşılaştırmalı Analizi	*Mehmet Dokur*
4517	Sessiz Atriyal Fibrilasyonun Ölümcül Yüzü: Sağ Atriyal Trombüse Bağlı Ölümcül Kardiyoembolik Serebellar Enfarkt	*Büşra Ülker*
9070	Sağlıklı Kan Bağışçısı Gönüllülerinde (Evre 1 Hemorajik Şok Modellemesi Yapılan) Ultrasonografik Belirteci Olarak Vena Kava İnferior Çapı /Abdominal Aort Çapı Oranının Rolü	*Atakan Savrun*

16:30-17:30	13 Şubat 2026, Cuma	E Salonu
Bildiri No	**Oturum Başkanları: Fatih Çatal, Ömer Yüceer**	**Sunan Yazar**
9209	Akut Mezenterik İskemide Hipoksiye Bağlı Faktör 1 Alfa ve Adrenomedullinin Tanısal Değeri	*Enes Bayındır*
8940	Laboratuvar Karar Ağacı: Erken Uyarı Skoru Validasyon Çalışması	*Mehmet Ergin*
9079	Acil Serviste Cerrahi Müdahale Gerektiren Travmatik Subdural Hematom Olgularımızın Retrospektif Analizi	*Mustafa Özkaya*
8801	Bilateral Anterior Serebral Arter ve Orta Serebral Arter Oklüzyonu Olgu Sunumu	*Özgün Yağmur*
8964	Clinical Characteristics and Outcomes of Hospitalized Geriatric Patients Admitted to the Emergency Department: A Prospective Study	*Ahmet Tuğrul Zeytin*
9083	Göz Kızarıklığından Entübasyona: Bir Haftada Hızla Kötüleşen Şüpheli Mukormikoz Olgusu	*Fatma Nur Sertdemir*
8721	Torakal Bölgeden Penetran Omurilik Yaralanmasında Erken Cerrahi ve Dura Onarımının Önemi: Nadir Bir Olgu	*Emin Hüseyin Akar*
9187	Right Lower Quadrant Abdominal Pain as the Initial Presentation of Ascending Aortic Dissection and Thrombosis with Multiple Systemic Emboli	*Furkan Akgün*
8987	Acil Servis Hastalarında Eritrosit Süspansiyonu Transfüzyon Endikasyonları Ve Transfüzyon İlişkili Faktörlerin Değerlendirilmesi	*Selin Akcan*

16:30-17:30	13 Şubat 2026, Cuma	F Salonu
Bildiri No	**Oturum Başkanları: Sevil Kuşku Kıyak, Pelin Kılıç**	**Sunan Yazar**
9649	Kız Çocuklarında Dış Genital Sistem Travmaları: 5 Yıllık Klinik Deneyimlerimiz	*Muhammed Burhan Tekin*
9701	Corpus Callozum Enfarktı	*Müslime Kasa*
9951	Acil Servis Hastalarında Çeşitli Klinik Senaryolarda Yapay Zekanın Konsültasyon Karar Verme Sürecinin Değerlendirilmesi	*Emre KARSLI*
9957	3. Basamak Acil Servise Başvuran Serebrovasküler Hastalık Hastalarının Epidemiyolojik Özellikleri	*İlteriş Kağan Çandır*
9360	Acil Serviste Çoklu İlaç Kullanımı Sonrası Okülojirik Kriz ve Nöbet: Bir Olgu Sunumu	*Şamil Altay Besler*
9274	Karaciğer Nakilli Hastada Metotreksat Kaynaklı Pansitopeni	*Ebrar Yalçın*
9433	Dopaminerjik Tedavinin Ani Kesilmesine Bağlı Nöroleptik Malign Sendrom: İlaç Erişimi Engelleri ve Klinik Sonuçları	*İsmail Yetkin*
8810	Suboxone Tablet'in İntravenöz Kullanımına Bağlı Enfektif Endokardit	*Deniz Yavuzer İlik*
2644	Abdominal Onkolojik Acillerde Bilgisayarlı Tomografi: 97 Hastalık Retrospektif Analiz	*Göknil Arı*
5838	Acil Servise Başvuran Enfektif Endokardit Hastalarında ALBI Skorunun Kısa ve Uzun Dönem Mortaliteyi Öngörmedeki Rolü	*Seda Tanyeri Üzel*

Sözlü Bildiri Özetleri

Bildiri No: 1235

Rüptüre Olmaksızın Dev Karaciğer ve Dalak Kistlerinin Tetiklediği Yaşamı Tehdit Eden Anafilaksi: Nadir Bir Acil Durum Vakası

Serhat Karaman[1], Mustafa Temel[1], Ebrar Yalçın[1]

[1]Tokat Gaziosmanpaşa Üniversitesi Tıp Fakültesi, Acil Tıp Anabilim Dalı

Giriş-Amaç: Hidatik kist hastalığı, Echinococcus granulosus'un neden olduğu zoonotik bir enfeksiyon olup en sık karaciğer (%60–70) ve akciğer (%20–30) tutulumu ile karşımıza çıkar.5-6 Dalak tutulumu tüm olguların yalnızca %2–5'inde izlenir ve çoğunlukla karaciğer kistlerinin sekonder yayılımına bağlıdır.7-9 Yazıda, nadir olarak görülmesi nedeniyle, dalağın ve karaciğerin primer kist hidatik hastalığı ile kliniğe anafilaksi tablosunda başvuran bir paylaşılmıştır.

Gereç-Yöntem: Bilinç bulanıklığı ve solunum sıkıntısı nedeniyle acil servise getirilen hastanın vital bulguları; SpO_2 %60, kan basıncı 70/50 mmHg ve nabız 122/dk idi. Fizik muayenede Gks 12, yaygın ürtikeryal döküntüler ve belirgin hipotansiyon saptanması üzerine hasta anafilaksi tanısıyla resüsitasyon alanına alındı. İntramüsküler adrenalin, yüksek akımlı oksijen, intravenöz sıvı, kortikosteroid ve antihistaminik tedavi uygulandı. Tedavi sonrası klinik durumda hızlı bir düzelme gözlendi.

Bulgular: Etiyoloji araştırması için yapılan görüntülemede karaciğer ve dalakta dev boyutlarda, kist hidatik ile uyumlu iki lezyon saptandı. Anamnezde yoğun mekanik sarsıntı öyküsü bulunan hastada, belirgin rüptür olmaksızın kist duvarından gelişen mikrosızıntının anafilaksiye yol açmış olabileceği düşünüldü. Konsültasyonlar sonrası albendazol başlanan hasta, 24 saat takibi ardından stabil klinik tablo ile taburcu edildi

kist hidatik-1

kist hidatik-2

Sonuç: Sunulan olguda hem karaciğer hem de dalakta dev boyutlarda primer lokalizasyon gösteren hidatik kistler saptanmış olup bu durum literatürde nadirdir.9-10 Literatürde hidatik kist rüptürüne sekonder anafilaksi oranı %1–3 arasında bildirilmektedir.12-13 Hastamızın uzun süre traktör üzerinde engebeli zeminde seyir halinde olması, tomografide belirgin rüptür hattı görülmemesine rağmen mikroperforasyon veya kapsül fragilitesine bağlı sızıntıyı güçlü şekilde düşündürmektedir.Bu olgu, karaciğer ve dalağı tutan dev hidatik kistlerin nadir fakat hayatı tehdit eden bir komplikasyonu olan anafilaksi ile prezente olabileceğini göstermektedir. Acil serviste hızlı tanı ve tedavi mortaliteyi belirgin şekilde azaltmaktadır. Bu vaka, klinisyenlere hem acil yönetim hem de komplikasyon farkındalığı açısından önemli katkılar sunmakta ve literatürdeki nadir hidatik anafilaksi olgularına değerli bir ek oluşturmaktadır.

Anahtar Kelimeler: Kist hidatik, anafilaksi, allerji.

Bildiri No: 1306

Acil Serviste Hematüri Yönetiminde Yanıltıcı Bir Tablo: Stabil Vitaller ve Hafif Hematüri ile Maskelenen Derin Anemi

Ahmet Yıldırım Balık[1], Ekrem Başaran[1]

[1]Düzce Üniversitesi Üroloji Anabilim Dalı

Giriş-Amaç: Hematüri, acil servis başvurularında sık görülen bir yakınma olup idrar renginin hafif pembe olması, irrigasyon gerektirmemesi ve hemodinamik stabilite; klinik açıdan anlamlı kan kaybını dışlamayabilir. Bu bildiri, "hafif" görünen hematürinin kronikleşerek derin anemiye yol açabileceğini göstermek ve acil serviste ayrıntılı anamnezin tanısal değerini hatırlatmak amacıyla sunulmuştur.

Gereç-Yöntem: 58 yaşında ek hastalığı olmayan ve ilaç kullanımı olmayan erkek hasta acil servise hafif halsizlik ve solgunluk şikayeti ile başvurdu. Hastanın tansiyonu 130/85,nabız 80 atım/dk olarak ve diğer vital bulguları stabil olarak saptandı. Hastanın derin anamnezinde aralıklı hafif hematürisinin yaklaşık 1.5 yıldır olduğu ancak ağrı olmadığı için hastanın çok önemsemediği saptandı.Hastaya acil serviste takılan foley sondada idrar renginin hafif pembe renkte olduğu ,masif hematürisinin olmadığı ve devamlı irrigasyon gerektirmediği saptandı.Yapılan kan tahlilinde hemoglobin değeri3.3 g/dl olarak raporlandı. Yapılan ultrasonografi de mesane yan duvarda 1 cm kitle saptandı. Üroloji değerlendirmesi ile hasta servise yatırıldı.

Bulgular: Hastanın teyit için alınan kotnrol hemoglobini 3.2 g/dl ,kreatinin 0.8 g/dl olarak raporlandı. Yapılan ultrasonografi ve geç faz bilgisayarlı tomografide sol posterolateral duvarda 6x15 mm papiller kitle saptandı. (Şekil 1)Dahiliye ile de konsülte edilerek operasyon öncesi 4 ünite kan replasmanı yapılan hastaya preop hemoglobin 9 olacak şekilde Tur-mt operasyonu yapıldı. Kitle rezeke edildi.Sonrasında hastanın postop 1.günde kontrol hemoglobin 9g/dl olarak saptandı.Hasta oral demir prepereatı ile taburcu edildi.Patoloji noninvaziv high grade mesane malign neoplazmı olarak raporlandı ve tedavi planı yapıldı.

Şekil 1

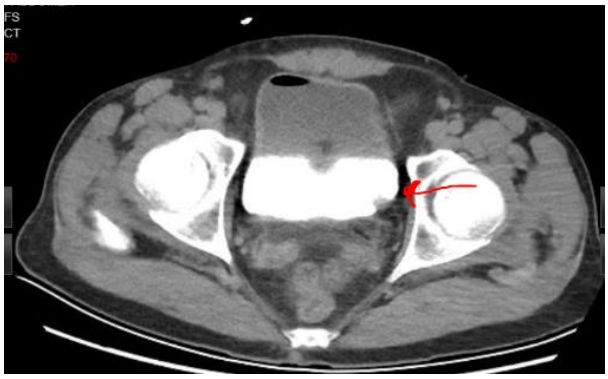

Şekil 1 Geç faz bt de mesanedeki tümörün görünümü

Sonuç: Hematüri ciddiyeti, sadece idrar rengi gibi subjektif bulgularla değerlendirilmemelidir. Vakamızda görüldüğü üzere; hafif seyirli kronik kanamalar, fizyolojik kompansasyonla maskelenerek stabil vitallerle seyreden derin anemilere (Silent Anemia) yol açabilir. Bu nedenle, hasta stabil ve kanama hafif olsa dahi ayrıntılı anamnezi ve hemogram tetkiki mutlaka yapılmalıdır. Tümör boyutu ile anemi derinliği arasında her zaman korelasyon bulunmadığı, ağrısız hematürinin malignite habercisi olduğu ve küçük lezyonların dahi kronik süreçte masif kan kaybına neden olabileceği akılda tutulmalıdır.

Anahtar Kelimeler: Anemi, Mesane kanseri, Hematüri

Bildiri No: 1317

80 Yaş Üstü Bireylerde Fonksiyonel Bağımlılığın Belirleyicileri: Klinik Kırılganlığın Merkezi Rolü

Beyza Ünlü Büyükalim[1]

[1]Konya Şehir Hastanesi

Giriş-Amaç: Fonksiyonel bağımlılık, ileri yaş grubunda yaşam kalitesi, bakım ihtiyacı ve sağlık hizmeti kullanımını doğrudan etkileyen önemli bir klinik sonuçtur. Bu çalışmada, 80 yaş ve üzeri bireylerde fonksiyonel bağımlılık ile klinik kırılganlık, ağrı düzeyi ve polifarmasi arasındaki ilişkinin değerlendirilmesi ve fonksiyonel bağımlılığın bağımsız belirleyicilerinin ortaya konması amaçlanmıştır.

Gereç-Yöntem: Bu kesitsel çalışmaya 80 yaş ve üzerindeki toplam 196 birey dahil edilmiştir. Fonksiyonel durum Katz Günlük Yaşam Aktiviteleri İndeksi kullanılarak değerlendirilmiş; tam bağımsız olanlar ile en az bir aktivitede bağımlılığı olan bireyler iki gruba ayrılmıştır. Klinik kırılganlık standart geriatrik değerlendirme araçlarıyla, ağrı düzeyi sayısal ağrı skalasıyla ölçülmüştür. Polifarmasi, beş ve üzeri düzenli ilaç kullanımı olarak tanımlanmıştır. Sürekli değişkenler medyan (çeyrekler arası aralık) olarak sunulmuş; grup karşılaştırmalarında Mann–Whitney U testi kullanılmıştır. Fonksiyonel bağımlılığın bağımsız belirleyicilerini saptamak amacıyla çok değişkenli lojistik regresyon analizi yapılmıştır.

Bulgular: Katılımcıların 147'si fonksiyonel bağımlı, 49'u fonksiyonel bağımsızdı. Fonksiyonel bağımlı bireylerde klinik kırılganlık skorları anlamlı olarak daha yüksekti ($p < 0,001$). Yaş, ağrı skoru ve kullanılan ilaç sayısı bağımlı grupta daha yüksek olmakla birlikte bu farklar istatistiksel olarak anlamlı değildi. Çok değişkenli lojistik regresyon analizinde model istatistiksel olarak anlamlı olup fonksiyonel bağımlılığın yaklaşık %40'ını açıklamaktaydı. Klinik kırılganlık, fonksiyonel bağımlılığın bağımsız belirleyicisi olarak saptandı (OR=0.16; %95 GA: 0.09–0.29; $p < 0.001$). Ağrı skoru ve polifarmasi bağımsız belirleyici olarak bulunmadı.

Tablo 1. Fonksiyonel duruma göre klinik özellikler

Değişken	**Bağımsız (n=49)**	**Bağımlı (n=147)**	**p***
Yaş medyan (IQR)	84 (82-86)	85 (83-88)	0.096
Klinik Kırılganlık medyan (IQR)	4 (4-5)	6 (5-6)	**<0.001**
Ağrı Skoru medyan (IQR)	0 (0-2)	0 (0-4)	0.078
Toplam İlaç Sayısı medyan (IQR)	2 (2-4)	3 (2-4)	0.102

*:Mann-Whitney U IQR: çeyrekler arası açıklık

Tablo 2. Fonksiyonel bağımlılığın belirleyicileri

Değişken	**OR**	**%95 GA**	**p**
Klinik Kırılganlık	0.160	0.090- 0.290	**<0.001**
Ağrı Skoru	0.901	0.700- 1.070	0.234
Polifarmasi Varlığı	0.458	0.140-1.490	0.194

Model $\chi^2 = 62,660$ $p < 0,001$ Nagelkerke $R^2 = 0,405$

Sonuç: Klinik kırılganlık, fonksiyonel kaybın en güçlü belirleyicisi olup çok boyutlu geriatrik değerlendirme yaklaşımları fonksiyonel bağımlılığın erken dönemde saptanmasında önemli bir rol oynamaktadır.

Anahtar Kelimeler: fonksiyonel bağımlılık, klinik kırılganlık, yaşlı

Bildiri No: 1628

Akupunktur Sonrası Bilateral Pnömotoraks

Muhammed Ragıb ALP[1], Metehan ÇAKMAZ[1], Zerrin Defne DÜNDAR[1]

[1]Necmettin Erbakan Üniversitesi Tıp Fakültesi Acil Tıp Anabilim Dalı

Giriş-Amaç: Pnömotoraks, plevral aralıkta hava toplanması sonucu akciğerin kısmen ya da tamamen kollabe olmasıyla seyreden bir klinik durumdur. Bilateral pnömotoraks her iki hemitoraksta eş zamanlı olarak pnömotoraks gelişmesiyle karakterize nadir karşılaşılan bir klinik tablodur. En sık etiyolojik faktör travma olmakla birlikte, olguların bir kısmında tıbbi girişimlere bağlı olarak ortaya çıkabilmektedir. Pnömotoraks olguları klinikte çoğunlukla ani gelişen göğüs ağrısı ve solunum sıkıntısı yakınmaları ile başvurmaktadır. Akupunktur, analjezi sağlamak ve çeşitli fizyolojik etkiler elde etmek amacıyla, vücuttaki belirlenmiş özel noktalara ince iğnelerin uygulanmasına dayanan geleneksel bir tedavi yöntemidir. Akupunktura bağlı komplikasyonlar çoğunlukla uygulayıcı hatalarından kaynaklanmakta olup, iğnelerin hatalı yerleştirilmesine bağlı olarak travma ve kanama gelişebilmektedir. Literatürde, akupunktura bağlı en sık bildirilen travmatik komplikasyonun pnömotoraks olduğu ve çok sayıda vaka raporu bildirilmiştir, ancak bilateral pnömotoraks nadir görülür.

Gereç-Yöntem: Nadir görülen bilateral pnömotoraks olgu sunumu yapılmıştır.

Bulgular: 55 yaş erkek hasta özel klinikte sırtına akupunktur işlemi yapılırken gelişen nefes darlığı şikayetiyle 112 tarafından acil servise getirildi. Hastanın başvurusunda nefes darlığı, çarpıntı, göğüs ve sırt ağrısı şikayetleri vardı. Özgeçmişinde bilinen hastalık ve kullandığı ilaç yoktu. Hastanın yapılan fizik muayenesinde arteryel kan basıncı 110/70mmHg, nabzı 143/dak, SpO2 %84, solunum sayısı 27/dakikaydı. İnspeksiyonda göğüs ön ve arka duvarında yaygın kızarıklık, basmakla solan döküntüler mevcuttu. Sırtında iğne giriş deliği olduğu düşünülen noktasal lezyonlar görüldü. Oskültasyonda bilateral solunum sesleri azalmıştı ve yaygın bronkospazm mevcuttu. Akupunktur sonrası ani nefes darlığı tarifleyen, döküntüleri olan, hipoksik ve taşikardik olan hastada akupunktur iğnelerine karşı gelişen anaflaksi düşünüldü. 0,5mg Adrenalin im yapıldı. Pnömotoraks ön tanısı da düşünülen hastaya eş zamanlı PA akciğer grafisi çektirildi. Bilateral pnömotoraks tespit edilen hasta Göğüs Cerrahi kliniği ile konsülte edildi. Hastaya bilateral eş zamanlı göğüs tüpü takıldı. Klinik durumunun stabillenmesi sonrasında hasta Göğüs Cerrahisi Yoğun Bakım Ünitesine yatırıldı.

Röntgen

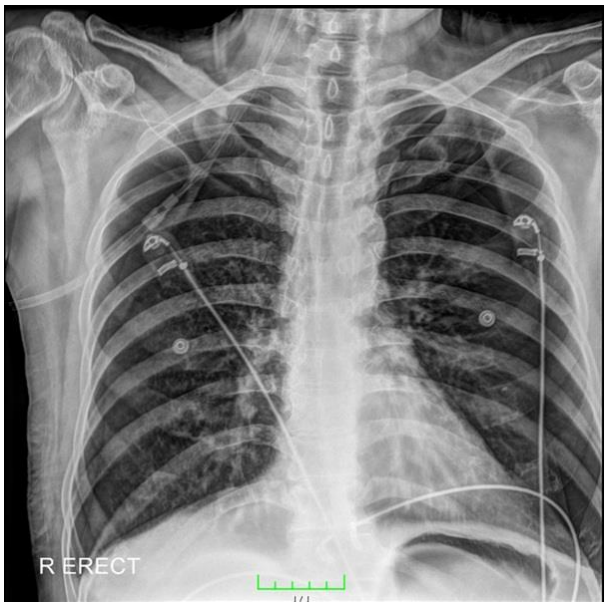

Bilateral Pnömotoraks PA Akciğer Grafisi

Sonuç: Bu olgu, akupunktur gibi yaygın olarak güvenli kabul edilen girişimlerin, uygun teknik ve deneyim olmaksızın uygulandığında hayatı tehdit edebilen ciddi komplikasyonlara yol açabileceğini göstermektedir.

Anahtar Kelimeler: Akupunktur, Travma, Pnömotoraks, Alerji, Anaflaksi

Bildiri No: 1683

Postpartum Dönemde Subaraknoid Kanamayı Taklit Eden Serebral Venöz Sinüs Trombozu: Olgu Sunumu

Furkan BELİK[1], Şahin ASLAN[2]

[1]Gürsu Cüneyt Yıldız Devlet Hastanesi
[2]Uludağ Üniversitesi Tıp Fakültesi

Giriş-Amaç: Serebral venöz sinüs trombozu (SVST), nadir görülen bir serebrovasküler hastalık olup özellikle postpartum dönemde ortaya çıktığında tanısal güçlükler yaratabilmektedir. Bu dönemde klinik bulgularının ve görüntüleme özelliklerinin subaraknoid kanama (SAK) gibi daha sık görülen intrakraniyal kanama nedenleri ile benzerlik göstermesi, yanlış veya gecikmiş tanıya yol açabilmektedir.

Gereç-Yöntem: Bu çalışmada, preeklampsi nedeniyle sezaryen ile doğum yapmasından 17 gün sonra şiddetli baş ağrısı, kusma ve jeneralize nöbet ile başvuran 25 yaşındaki kadın hastanın klinik ve görüntüleme bulguları değerlendirilmiştir. Hastaya başvuruda kraniyal bilgisayarlı tomografi ve bilgisayarlı tomografi anjiyografi yapıldı. Klinik izlem sırasında bilinç düzeyinde bozulma gelişmesi üzerine manyetik rezonans görüntüleme ve manyetik rezonans venografi ile ileri değerlendirme gerçekleştirildi.

Bulgular: Kraniyal bilgisayarlı tomografide yaygın intraventriküler kanama saptandı. Bilgisayarlı tomografi anjiyografide anevrizma veya vasküler malformasyon izlenmedi. Manyetik rezonans görüntüleme ve manyetik rezonans venografide rektus sinüs, internal serebral venler, süperior sagittal sinüs ve juguler vende yaygın tromboz ile birlikte çoklu venöz infarkt alanları tespit edildi. İntrakraniyal kanama varlığına rağmen hastaya terapötik doz enoksaparin tedavisi başlandı ve eş zamanlı olarak antiepileptik ve antiödem tedavi uygulandı. Klinik izlemde hastanın nörolojik bulgularında kademeli düzelme izlendi, altıncı günde tam klinik iyileşme sağlandı ve hasta 11. günde nörolojik sekelsiz olarak taburcu edildi.

Sonuç: Postpartum dönemde intrakraniyal kanama ve nörolojik kötüleşme ile başvuran hastalarda, başlangıç görüntüleme bulguları subaraknoid kanamayı düşündürse dahi serebral venöz sinüs trombozu ayırıcı tanıda mutlaka göz önünde bulundurulmalıdır. Bu olgu, erken tanı ve zamanında başlanan antikoagülan tedavinin, intrakraniyal kanama varlığında dahi, uygun hasta grubunda olumlu klinik sonuçlarla ilişkili olabileceğini göstermektedir.

Anahtar Kelimeler: Serebral venöz sinüs trombozu, postpartum dönem, intraventriküler kanama, subaraknoid kanama, antikoagülasyon

Bildiri No: 1811

HEART Skoru Düşük Olan Troponin Pozitif Hastalarda Anlamlı Koroner Lezyon Sıklığı

Ahmet YILMAZ[1], Zeynel Abidin Ölmez[1]

[1]Karamanoğlu Mehmetbey Üniversitesi

Giriş-Amaç: Troponin pozitif olan, göğüs ağrısı ile acil servise başvuran, STEMI saptanmayan ve kardiyoloji konsültasyonu sonrası koroner anjiyografi uygulanan hastalarda, daha çok acil servisten taburculuk amaçlı kullanılan HEART skorunun anjiyografik olarak anlamlı obstrüktif koroner arter hastalığını (KAH) ve hastalık yükünü ne ölçüde yansıttığını değerlendirmeyi amaçladık. Özellikle düşük HEART skoruna sahip troponin pozitif hastalarda anlamlı koroner lezyon sıklığını ve bu skorun klinikte düşük riskli hastalarda uygulanabilirliğini araştırmayı hedefledik.

Gereç-Yöntem: Bu tek merkezli, retrospektif gözlemsel çalışmada son 1.5 yıllık dönemde acil servisten kardiyoloji danışılan 579 hasta tarandı. USAP/NSTEMI spektrumunda yer alan ve HEART skorunun hesaplanabildiği, troponin pozitif olup aynı başvuru epizodunda ilk 72 saatte koroner anjiyografi uygulanan 108 hasta çalışmaya dahil edildi. Hastalar HEART skoruna göre düşük (≤3), orta (4–6) ve yüksek (≥7) risk gruplarına ayrıldı. Primer sonlanım ≥%50 obstrüktif KAH varlığı olarak belirlendi. HEART skorunun ayırt edici performansı ROC analizi ile, bağımsız ilişkisi lojistik regresyon ile değerlendirildi.

Bulgular: Hastaların yaş ortalaması 62.0±12.3 yıl olup %73.1'i erkekti. ≥%50 obstrüktif KAH oranı toplamda %81.5 idi ve HEART grupları arasında anlamlı farklılık gösterdi (düşük %57.1, orta %71.7, yüksek %95.8; p=0.002). HEART skoru ile birlikte çok damar hastalığı, kritik lezyon ve revaskülarizasyon oranları anlamlı olarak arttı. HEART skorunun obstrüktif KAH'ı öngörmedeki performansı orta–iyi düzeydeydi (AUC 0.752; %95 GA 0.653–0.845). Univaryant analizde HEART skorundaki her 1 puanlık artış obstrüktif KAH olasılığını artırdı (OR 1.62; p=0.001) ve bu ilişki minimal ayarlı modelde de korundu. Düşük HEART (≤3) grubunda dahi obstrüktif KAH oranı %57.1 olarak saptandı.

Figure: ROC curve

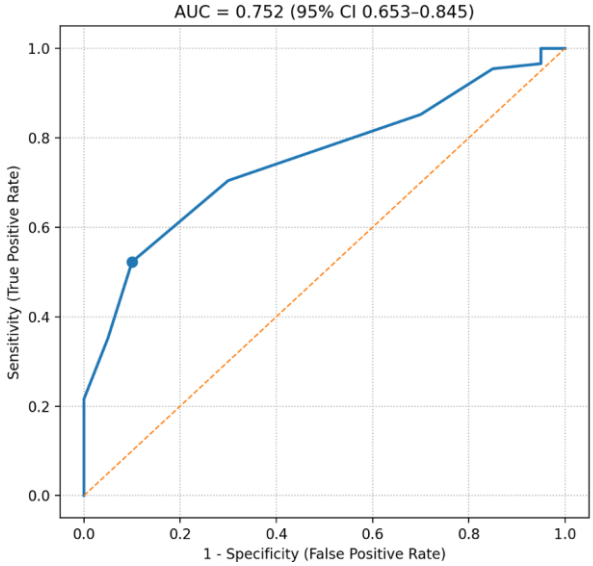

Heart skoru ile obstruktif koroner arter hastalığı arasındaki ilişki

Tablo 1. HEART risk grubuna göre çalışmaya dahil edilen hastaların temel özellikleri

Özellik	Toplam	Düşük (≤3)	Orta (4–6)	Yüksek (≥7)	p değeri
Hasta sayısı, n	108	7	53	48	
Yaş, yıl (ortalama ± SS)	62.0 ± 12.3	46.3 ± 7.9	58.4 ± 10.5	68.4 ± 10.9	<0.001
Erkek cinsiyet, n (%)	79 (73.1)	5 (71.4)	41 (77.4)	33 (68.8)	0.618
NSTEMI, n (%)	92 (85.2)	6 (85.7)	43 (81.1)	43 (89.6)	0.490
Diabetes mellitus, n (%)	27 (25.0)	1 (14.3)	10 (18.9)	16 (33.3)	0.195
Hipertansiyon, n (%)	46 (42.6)	1 (14.3)	16 (30.2)	29 (60.4)	0.003
Hiperlipidemi, n (%)	51 (47.2)	0 (0.0)	19 (35.8)	32 (66.7)	<0.001
Aktif sigara kullanımı, n (%)	35 (32.4)	2 (28.6)	13 (24.5)	20 (41.7)	0.180
Bilinen KAH, n (%)	19 (17.6)	1 (12.2)	3 (5.7)	16 (33.3)	<0.001
Troponin, ng/L (medyan [IQR])	129.6 (40.0–938.5)	41.1 (10.0–453.0)	99.2 (30.0–446.0)	641.5 (98.0–1338.2)	<0.001
Troponin ≥100 ng/L, n (%)	54 (50.0)	3 (42.9)	17 (32.1)	34 (70.8)	<0.001
HEART toplam skoru (medyan [IQR])	6.0 (5.0–8.0)	2.0 (2.0–3.0)	5.0 (5.0–6.0)	8.0 (7.0–9.0)	<0.001
Obstrüktif KAH, n (%)	88 (81.5)	4 (57.1)	38 (71.7)	46 (95.8)	0.002
Çok damar hastalığı, n (%)	64 (59.3)	1 (14.3)	24 (45.3)	39 (81.2)	<0.001
Kritik lezyon, n (%)	76 (70.4)	3 (42.9)	31 (58.5)	42 (87.5)	0.002
Revaskülarizasyon, n (%)	61 (56.5)	3 (42.9)	22 (41.5)	36 (75.0)	0.002
PCI, n (%)	45 (41.7)	3 (42.9)	19 (35.8)	23 (47.9)	0.469
CABG, n (%)	11 (10.2)	0 (0.0)	2 (3.8)	9 (18.8)	0.030

Değerler n (%), ortalama ± SS veya medyan (IQR) olarak sunulmuştur. Sürekli değişkenler için Kruskal–Wallis, kategorik değişkenler için ki-kare testi kullanılmıştır.

Tablo 2. Düşük HEART (≤3) grubu ile diğer hastaların (≥4) anjiyografik sonlanımlar açısından karşılaştırılması

Sonlanım	Düşük (≤3) n	Düşük olay	Düşük %	Diğerleri (≥4) n	Diğerleri olay	Diğerleri %	Risk Oranı (RR)	RR %95 GA (alt)	RR %95 GA (üst)	Olasılık Oranı (OR)	OR %95 GA (alt)	OR %95 GA (üst)	Fisher p
Obstrüktif KAH	7	4	57.1	101	84	83.2	0.687	0.360	1.313	0.270	0.055	1.317	0.117
Çok damar hastalığı	7	1	14.3	101	68	67.3	0.212	0.034	1.309	0.081	0.009	0.700	**0.009**
Kritik lezyon	7	3	42.9	101	74	73.3	0.585	0.247	1.387	0.274	0.057	1.303	0.103
Revaskülarizasyon	7	3	42.9	101	58	57.4	0.746	0.312	1.784	0.556	0.118	2.615	0.466

Düşük HEART (≤3) grubundaki hasta sayısının sınırlı olması nedeniyle karşılaştırmalarda Fisher testi kullanılmıştır. Oranlar için Risk Oranı (RR) ve Olasılık Oranı (OR) %95 güven aralığı (GA) ile sunulmuştur.

Sonuç: Troponin pozitif STEMI dışı hastalarda HEART skoru, anjiyografik olarak anlamlı obstrüktif KAH ile ilişkilidir. Ancak düşük HEART skoruna sahip hastalarda dahi anlamlı koroner lezyonların bulunması, bu skorun troponin pozitif hastalarda tek başına güvenli bir dışlama aracı olarak kullanılmasının sınırlı olduğunu göstermektedir. Bu bulgular, HEART skorunun karar sürecine katkı sağlayan yardımcı bir araç olarak değerlendirilmesini; invaziv girişim kararlarının ise birlikte bütüncül olarak ele alınmasının gerektiğini göstermektedir.

Anahtar Kelimeler: HEART skoru; troponin pozitifliği; koroner arter hastalığı; koroner anjiyografi; risk sınıflaması; akut koroner sendrom

Bildiri No: 1874

Çocuklarda Künt Batın Travmalarında Dalak Yaralanmasının Yönetimi

Fatma Özcan Sıkı[1], Mehmet Sarıkaya[1], Samet Ünal[1], Metin Gündüz[1], Tamer Sekmenli[1], İlhan Çiftci[1], Gamze Kaygısız Bayındır[1]

[1]Selçuk Üniversitesi Tıp Fakültesi Çocuk Cerrahisi AD

Giriş-Amaç: Travma, çocuklarda morbidite ve mortalitenin en yaygın nedenlerinden biridir. Travma sonucu en sık yaralanan batın içi organ dalaktır. Tedavi, hasta kliniği, görüntüleme sonuçları ve kan parametrelerine göre değişiklik gösterebilir. Amacımız, travma nedeniyle dalak yaralanması olan pediatrik hastaların yönetim sürecini, kullanılan tedavi yöntemlerini ve sonuçlarını değerlendirmekti.

Gereç-Yöntem: 2014 ile 2024 yılları arasında hastanemize künt travma nedeniyle başvuran 0-18 yaş arası pediatrik hastalar değerlendirildi. Hastaların demografik verileri yatış süreleri, tedavi süreçleri, cerrahi işlemleri hastane kayıtlarından retrospektif olarak tarandı.

Bulgular: Toplamda batın travması olan 1043 pediatrik hastanın %60.5'inde (n=632) dalak travması gözlendi. Künt travmanın en yaygın nedenleri arasında yüksekten düşme ve trafik kazaları öne çıktı. Dalak travması olan hastaların %82.9' unda(n=524) izole dalak yaralanması mevcutken, %17 (n=108) multiple batın içi organ hasarı mevcuttu. Dalak ile birlikte en sık yaralan organ %8 (n=51) ile böbrekti. Radyolojik sınıflamaya göre Grade-1 yaralanma %11.5 (n=73), grade 2 yaralanma %23 (n=145), grade 3 yaralanma %40.2 (n=254), grade 4 yaralanma %23.3 (n=147) ve grade 5 yaralanma %2 (n=13) oranında görüldü. %8.7 (n=55) hastaya kan transfüzyonu gerekti. Hemodinamisi stabil olmayan %4.5 (n=29) hastaya ise splenektomi gerekti.

Sonuç: Dalak travması olan hemodinamik olarak stabil pediatrik hastalarda konservatif tedavi yeterlidir. Cerrahi müdahale hemodinamisi stabil olmayan hastalar için hayat kurtarıcı olmaya devam etmektedir. Dikkatli klinik takip gereksiz cerrahi işlemleri azaltır ve klinik sonuçları iyileştirir.

Anahtar Kelimeler: dalak yaralanması, Pediatrik abdominal travma, pediatrik künt abdominal travma

Bildiri No: 2000

Baş Dönmesi ile Başvuran Hastada Nadir Bir Tanı: Orbital Kavernöz Hemanjiom

Ahmet ÖZTÜRK[1]

[1]Hitit Üniversitesi Çorum Erol Olçok Eğitim ve Araştırma Hastanesi Acil Tıp Ana Bilim Dalı

Giriş-Amaç: Orbital kavernöz hemanjiyomlar (OCH), genellikle orbital vasküler tümörler ve orbital vasküler malformasyonların sınırında düşünülen, düşük akışlı, anjiyografik olarak gizli vasküler malformasyonlardır. Tipik olarak iyi sınırlanmış ve yavaş büyüyen bu patoloji, tüm orbital tümörlerin %4-5'ini temsil eder. Genellikle asemptomatiktirler, ancak optik sinirin sıkışmasına bağlı olarak ağrısız ptozis ve görme alanı defektleri gibi görsel semptomlarla ortaya çıkabilirler. Kalıcı optik sinir disfonksiyonu potansiyeli göz önüne alındığında, mevcut kanıtlar, bu tür lezyonların hastalar semptomatik olduğunda tanı konulduktan sonra mümkün olan en kısa sürede rezeke edilmesi gerektiğini öne sürmektedir. Bu vaka sunumunda, baş dönmesi ile acil servise başvuran bir hastada nadir bir tanı olan OCH tartışmayı amaçlamıştır.

Gereç-Yöntem: Bu çalışma ile ilgili olarak hastadan bilgilendirilmiş onam alınmıştır.

Bulgular: 48 yaşında kadın hasta iki haftadır süren baş ağrısı,baş dönmesi ve özellikle sağ gözde bulanık görme şikayetleri ile acilimize başvurdu. Başvuru sırasında vital bulgular: 147/71 tansiyon, ateş 36,5, satürasyonu %91 idi. Alınan kan parametlerinde anormallik saptanmadı. Bilinen ek hastalık yok. Yapılan fizik muayene doğaldı ve nistagmus yoktu. Hastanın çekilen beyin tomografisinde sağ orbitada yer kaplayıcı lezyon saptandı (Şekil 1). Ve daha sonra çekilen MR'da orbital kavitede kavernöz hemanjiom saptandı (Şekil 2). Hastanın görüntülemelerinde başka patolojiye rastlanılmadı. Hastada acil cerrahi girişim düşünülmeyerek yakın dönem göz poliklinik kontrolü önerilerek taburcu edildi.

Şekil 2. Orbital Kavernöz Hemanjiom MR Görüntüsü

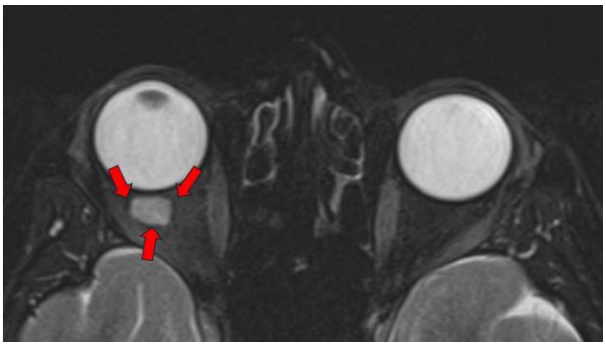

Şekil 1. Orbital Kavernöz Hemanjiom BT Görüntüsü

Sonuç: OCH'ler iyi huylu, sınırlı vasküler malformasyonlardır ve yavaş bir büyüme gelişimine sahiptirler ve bazı durumlarda akut olarak ortaya çıkabilirler. Genellikle orta yaşlı kadınlarda bulunurlar ve orbita/retrobulbar orbita kitlelerinin yaklaşık %4 ila %6'sını temsil ederler. Orbital kavernöz hemanjiyomların %80'inden fazlası intrakonal bölgededir ve ağrısız ilerleyici proptozis en yaygın sunum şeklidir. Vakamızda literatüre uyumlu olarak kadındı ve nadir olarak görülen baş dönmesi,baş ağrısı ve görme bulanıklığı ile başvurdu. OCH'ler nadir görülen lezyonlardır, ancak acil servislere sık başvuralar arasında olan baş dönmesi, baş ağrısı ve bulanık görme şikayeti olan hastalarda acil servis hekimlerinin ayrıcı tanıları arasında yer almalıdır.

Anahtar Kelimeler: Acil Servis, Baş Dönmesi, Bulanık Görme, Orbital Kavernöz Hemanjiom

Bildiri No: 2035

Geriatrik Acil Ürolojik Senaryolarda ChatGPT Yanıtlarının Klinik Uygunluk ve Güvenlik Değerlendirilmesi: Bir Pilot Uzman Panel Çalışması

Ekrem Başaran[1], Mustafa Boğan[2]

[1]Düzce Üniversitesi Üroloji Anabilim Dalı
[2]Düzce Üniversitesi Acil Tıp Anabilim Dalı

Giriş-Amaç: Bu pilot çalışmanın amacı, geriatrik acil ürolojik senaryolara yönelik ChatGPT tarafından üretilen klinik yanıtların, ürologlar tarafından doğruluk, klinik uygunluk, güvenlik ve triyaj açısından değerlendirilmesidir.

Gereç-Yöntem: Geriatrik acil üroloji pratiğinde sık karşılaşılan beş klinik durumu (obstrüksiyonla ilişkili enfeksiyon, akut böbrek hasarı ile seyreden üriner obstrüksiyon, antikoagülan kullanan hastada hematüri, idrar retansiyonu ve ürosepsis) temsil eden hasta kimliği içermeyen klinik vinyetler oluşturuldu. Her vinyet için ChatGPT'ye standartlaştırılmış bir soru seti yöneltilerek tanısal yaklaşım, acil yönetim, üroloji konsültasyonu gereksinimi, yatış kararı ve hasta bilgilendirmesi içeren yanıtlar elde edildi. Yanıtlar, 10 ürolog tarafından 5'li Likert ölçeği kullanılarak değerlendirildi. Alanlar arası skorlar Friedman testi ile karşılaştırıldı.

Bulgular: Toplam 50 değerlendirme seti analiz edildi. Ortalama Likert skorları tıbbi doğruluk için 3,9 ± 0,6, klinik uygunluk için 3,8 ± 0,7, açıklık için 4,1 ± 0,5, güvenlik için 3,2 ± 0,8 ve triyaj uygunluğu için 3,3 ± 0,9 olarak saptandı. Alanlar arası karşılaştırmada güvenlik ve triyaj uygunluğu skorları, tıbbi doğruluk ve açıklık skorlarına kıyasla anlamlı derecede daha düşüktü (Friedman testi, $p = 0,012$). Enfeksiyon ve obstrüksiyonun birlikte olduğu senaryolarda güvenlik skorları diğer senaryolara göre daha düşük bulundu ($p = 0,021$). Ürolog değerlendirmelerinde kritik hata varlığı değerlendirmelerin %18'inde raporlandı.

Sonuç: Bu pilot uzman panel çalışması, ChatGPT'nin geriatrik acil ürolojik senaryolarda klinik olarak kabul edilebilir yanıtlar üretebildiğini; ancak özellikle yüksek riskli durumlarda güvenlik ve triyaj kararları açısından anlamlı sınırlılıklar taşıdığını göstermektedir. Bulgular, ChatGPT'nin bağımsız bir klinik karar verici olarak değil, uzman denetimi altında destekleyici bir araç olarak kullanılmasının daha uygun olduğunu ortaya koymaktadır.

Anahtar Kelimeler: ChatGPT; Yapay zekâ; Geriatrik hasta; Acil üroloji; Klinik karar desteği; Pilot çalışma

Bildiri No: 2064

Metabolik Bir İnme Taklitçisi: Derin Hipokalsemiye Bağlı FAHR Sendromu

Ahmet Celal Özsoy[1], Şamil Altay Besler[1], Hüseyin Avni Demir[1]

[1]SBÜ Şanlıurfa Mehmet Akif İnan Eğitim ve Araştırma Hastanesi, Acil Tıp Kliniği

Giriş-Amaç: Fahr sendromu; başta bazal ganglionlar olmak üzere serebral yapılarda bilateral, simetrik ve progresif kalsifikasyonlarla karakterize, prevalansı 1/1.000.000'dan az olan nadir bir nörodejeneratif bozukluktur. Bu çalışmada, acil servise inme ön tanısıyla getirilmesine rağmen derin hipokalsemiye bağlı Fahr sendromu tanısı alan nadir bir olgunun sunulması amaçlanmıştır.

Gereç-Yöntem: Vaka Sunumu

Bulgular: Altmış altı yaşında kadın hasta, üç gündür devam eden progresif sol hemiparezi ve dizartri şikayetleriyle acil servisimize başvurdu. Nörolojik muayenesinde sol üst ve alt ekstremitede hafif hemiparezi saptandı. Hastanın EKG incelemesinde QTc intervalinde uzama ve ventriküler prematüre vurular izlendi. Beyin bilgisayarlı tomografisinde (BT) bilateral bazal ganglionlarda, serebellumda ve derin beyaz cevherde yaygın, simetrik kalsifikasyonla uyumlu hiperdens görünümler tespit edildi. Laboratuvar incelemesinde derin hipokalsemi (Kalsiyum: 4,83 mg/dL, İyonize kalsiyum: 0,70 mmol/L) saptandı. Mevcut bulgularla Fahr sendromu tanısı konulan hastaya ivedilikle intravenöz kalsiyum glukonat ve D vitamini replasman tedavisi başlandı. Servis yatışı verilerek takip edilen hasta semptomatik iyileşme sonrası taburcu edildi.

Hastanın EKG'si

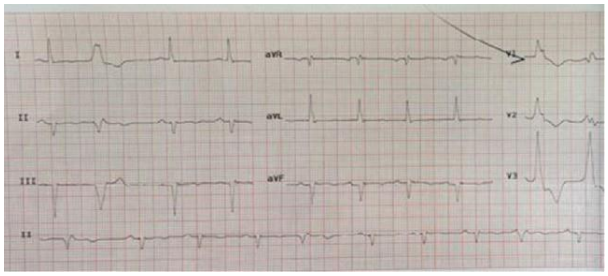

Beyin tomografisinde simetrik hiperdens görünümler

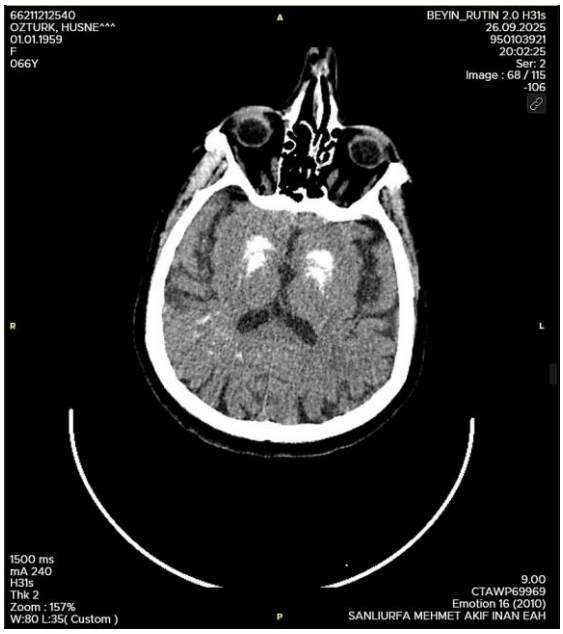

Sonuç: Fahr sendromu, acil servis yönetiminde kritik bir "inme taklitçisi" (stroke mimic) olarak değerlendirilmelidir. Bilateral intrakraniyal kalsifikasyon saptanan olgularda fizyolojik kalsifikasyon ihtimali düşük olup, hipokalsemi gibi tedavi edilebilir metabolik nedenler mutlaka dışlanmalıdır. Erken tanı ve kalsiyum metabolizmasının hızla düzenlenmesi, nörolojik ve kardiyovasküler komplikasyonların önlenmesinde temel rol oynamaktadır.

Anahtar Kelimeler: Fahr sendromu, hipokalsemi, bazal ganglion kalsifikasyonu, inme taklitçisi, acil servis

Bildiri No: 2135

Nadir Bir Torakoabdominal Yaralanma: Ateşli Silah Yaralanması Sonrası Göğüs Duvarından Gastrik Eviserasyon

Ahmet Celal Özsoy[1], Şamil Altay Besler[1], Hüseyin Avni Demir[1]

[1]SBÜ Şanlıurfa Mehmet Akif İnan Eğitim ve Araştırma Hastanesi, Acil Tıp Kliniği

Giriş-Amaç: Torakoabdominal ateşli silah yaralanmaları, yüksek morbidite ve mortalite oranlarına sahip kompleks travmalardır. Yakın mesafeden pompalı tüfekle oluşan yaralanmalar, geniş doku defektlerine ve multisistemik organ hasarlarına yol açar. Penetran travmalarda diyafram yaralanmaları sık görülse de, abdominal organların göğüs duvarındaki bir defektten dışarı evisere olması literatürde nadir rastlanan bir fenomendir.

Gereç-Yöntem: Vaka Sunumu

Bulgular: Yirmi sekiz yaşında erkek hasta, sol göğüs ön duvarında yakın mesafe pompalı tüfek yaralanması sonrası acil servisimize getirildi. Fizik muayenesinde sol meme altında yaklaşık 6x6 cm'lik defekt ve bu bölgeden dışarı evisere olmuş mide ve omentum yapıları saptandı. Vital bulguları stabil olan hastanın laboratuvarında lökositoz (16,31 x10^3/µL) ve CRP yüksekliği (30,90 mg/L) izlendi. Çekilen kontrastlı torakoabdominal tomografide; sol 6-9. kotlarda parçalı fraktürler, mide eviserasyonu ve grade 4 dalak laserasyonu tespit edildi. Acil serviste tetanoz profilaksisi, hidrasyon ve geniş spektrumlu antibiyoterapi (seftriakson, metronidazol, gentamisin) başlanan hasta multidisipliner operasyona alındı. Genel cerrahi ve göğüs cerrahisi branşlarınca splenektomi, diyafram onarımı, yumuşak doku debridmanı ve tüp torakostomi uygulandı. Postoperatif takibi stabil seyreden hasta şifa ile taburcu edildi.

Herniye mide ve omentum yapıları

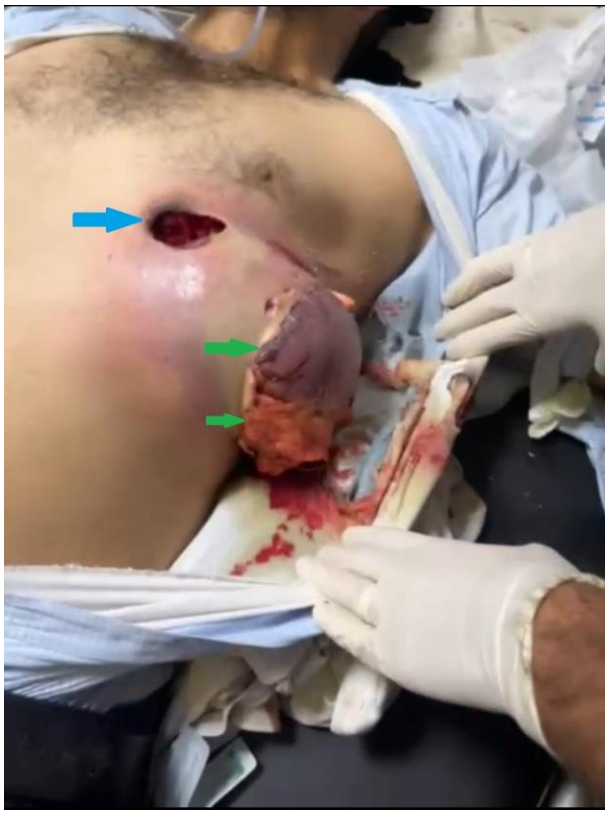

Mavi renkli ok giriş izini, yeşil renkli oklar evissere mide ve eşlik eden omental yağlı dokuyu işaret etmektedir.

Torakoabdominal BT'de cilt dışına evissere mide kesiti

Sonuç: Göğüs duvarı defektinden mide eviserasyonu ile seyreden torakoabdominal yaralanmalar, agresif resüsitasyon ve hızlı cerrahi müdahale gerektiren kritik durumlardır. Prognozu iyileştirmede; erken hemodinamik stabilizasyon, uygun ampirik antibiyotik tedavisi ve hızlı multidisipliner cerrahi yaklaşım hayati önem taşımaktadır.

Anahtar Kelimeler: ateşli silah yaralanması, torakoabdominal travma, diyafram yaralanması, eviserasyon

Bildiri No: 2276

Toplumsal Kökenli Pnömonide Oran Tabanlı Belirteçlerin Prognostik Değeri

Muhammed Enes Taysı[1], Mustafa Enes Demirel[2], Mahşuk Taylan[3], Ahmet Celal Çapkan[2]

[1]Çankırı Devlet Hastanesi
[2]Bolu Abant İzzet Baysal Üniversitesi Tıp Fakültesi
[3]Gaziantep Üniversitesi Tıp Fakültesi

Giriş-Amaç: Toplum kökenli pnömoni (TKP), özellikle yaşlı ve ek hastalığı olan bireylerde acil serviste önemli mortalite nedenlerinden biridir. Klinik skorlama sistemleri (CURB-65 vb.) yaygın olarak kullanılmakla birlikte, laboratuvara dayalı basit belirteçlere ihtiyaç devam etmektedir. Son yıllarda laktat-albümin oranı (LAR) ve üre-albümin oranı (UAR) gibi kolay hesaplanan oran temelli biyobelirteçlerin prognoz öngörüsünde yararlı olabileceği gösterilmiştir. Bu çalışmanın amacı, acil servise TKP ile başvuran hastalarda oran temelli biyobelirteçlerin ve rutin biyokimyasal parametrelerin hastane içi mortaliteyi öngörme gücünü değerlendirmektir.

Gereç-Yöntem: Mart 2022–Ekim 2024 arasında acil serviste TKP tanısıyla yatırılan ≥18 yaş 298 hasta retrospektif olarak incelendi. Demografik veriler, komorbiditeler, ilk başvuru laboratuvar değerleri ve LAR, UAR, PNI gibi oran temelli belirteçler kaydedildi. Mortalite ile ilişkili değişkenler univaryant analizle belirlendi ve anlamlı bulunan parametreler ROC analizi ile değerlendirildi. Çok değişkenli lojistik regresyonla bağımsız belirleyiciler araştırıldı. Tüm analizlerde $p < 0.05$ anlamlı kabul edildi.

Hasta Seçimi ve Dahil Edilme Akış Şeması

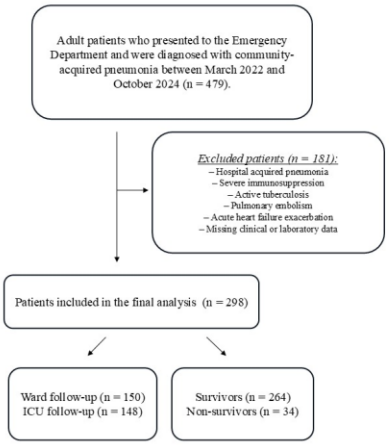

Bulgular: Çalışmada mortalite oranı %11.4'tü. Tek değişkenli analizde düşük albümin ve PNI ile yüksek laktat, üre, LAR, UAR ve CAR değerleri mortaliteyle ilişkiliydi. ROC analizinde en yüksek ayırt ediciliği PNI (AUC 0.743) ve albümin (AUC 0.734) göstermiş olup, LAR (AUC 0.711) ve UAR (AUC 0.668) de anlamlı prognostik performans gösterdi. Çok değişkenli modelde dört bağımsız mortalite belirleyicisi saptandı. Bunlar akciğer kanseri (OR 5.44), düşük albümin (< 32.5 g/L; OR 2.80), yüksek UAR (> 16.2; OR 3.44) ve yüksek LAR (> 0.47; OR 4.92) olarak tespit edildi. Diğer oran temelli belirteçler istatistiksel açıdan anlamlı bulunmadı.

Hastane içi mortaliteyi öngörmede kullanılan biyobelirteçlere ait ROC eğrileri.

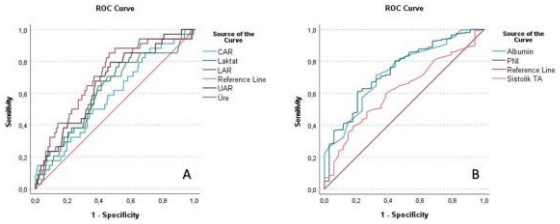

(A) Mortalite ile pozitif yönde ilişkili biyobelirteçlerin (CAR, laktat, LAR, UAR, üre) ROC eğrileri. (B) Mortalite ile negatif yönde ilişkili belirteçlerin (albümin, PNI, sistolik kan basıncı) ROC eğrileri.

ROC Eğrisi Altındaki Alan

Test Değişkenleri	Eşik Değeri / Kesim Noktası	AUC	SH	Anlamlılık (p)	%95 Güven Aralığı		Duyarlılık	Özgüllük
					Alt Sınır	Üst Sınır		
PNI	< 38.625	0.743	0.044	< 0.001	0.657	0.829	79.4	61.0
Albumin (g/L)	< 32.5	0.734	0.044	< 0.001	0.648	0.820	67.6	71.2
LAR	> 0.4685	0.711	0.046	< 0.001	0.621	0.802	85.3	53.8
UAR	> 16.2461	0.668	0.047	< 0.001	0.576	0.759	79.4	53
Laktat (mmol/L)	> 1.2650	0.649	0.047	0.002	0.557	0.740	94.1	34.5
SKB (mmHg)	< 123.5	0.617	0.047	0.013	0.525	0.708	73.5	48.1
Üre (mg/dL)	> 57.5	0.614	0.051	0.026	0.514	0.715	70.6	54.9
CAR	> 2.57	0.588	0.051	0.083	0.488	0.688	85.3	31.1

Not: Optimal kesim noktaları ROC analizi sonucunda elde edilen maksimum Kolmogorov–Smirnov (K–S) istatistiğine göre belirlenmiştir. Değişkenler AUC değerine göre sıralanmıştır. Kısaltmalar: AUC: Eğri altındaki alan; SH: Standart hata; SBP: Sistolik kan basıncı; UAR: Üre/Albümin oranı; LAR: Laktat/Albümin oranı; PNI: Prognostik nütrisyonel indeks; CAR: CRP/Albümin oranı.

Tablo 5. Hastane İçi Mortalite İçin Çok Değişkenli Lojistik Regresyon Analizi (Geriye Doğru Eleme Yöntemi, Final Model – Adım 6)

Değişken	B	SH	Wald	sd	p değeri	OR	OR için %95 Güven Aralığı	
Akciğer kanseri varlığı	1.694	0.563	9.040	1	0.003	5.440	1.80	16.41
Albümin < 32.5 g/L	1.029	0.424	5.881	1	0.015	2.799	1.22	6.43
UAR > 16.2461	1.236	0.493	6.277	1	0.012	3.443	1.31	9.06
LAR > 0.4685	1.594	0.529	9.080	1	0.003	4.921	1.74	13.87

Not: Geriye doğru eleme yöntemiyle oluşturulan lojistik regresyon modeline başlangıçta 10 aday değişken (sistolik kan basıncı, albümin, PNI, üre, laktat, UAR, LAR, CAR, akciğer kanseri varlığı ve diğer sistemik hastalıklar) dâhil edilmiş; tabloda yalnızca son adım (Adım 6) gösterilmiştir. Kısaltmalar: B: Regresyon katsayısı; SH: Standart hata; Wald: Wald istatistiği; sd: Serbestlik derecesi; p: p değeri; OR: Olasılık oranı; GA (CI): Güven aralığı; UAR: Üre/Albümin oranı; LAR: Laktat/Albümin oranı.

Sonuç: Acil serviste TKP ile başvuran hastalarda LAR ve UAR, düşük albümin düzeyi ve eşlik eden akciğer kanseri hastane içi mortalitenin en güçlü bağımsız öngörücüleridir. Bu kolay hesaplanan ve hızlı sonuçlanan belirteçler, erken risk sınıflamasını destekleyerek klinik karar süreçlerine katkı sağlayabilir. Bulguların doğrulanması için geniş örneklemli, daha büyük ve çok merkezli çalışmalara ihtiyaç vardır.

Anahtar Kelimeler: Toplum kökenli pnömoni, Laktat-albümin oranı, Üre-albümin oranı, Mortalite, Prognostik biyobelirteçler

Bildiri No: 2337

Acil Servis Hekimlerinde Mesleki Tükenmişliğin Görünmeyen Yüzü: Şiddet Maruziyeti ile Anksiyete, Depresyon ve Umutsuzluk Arasındaki İlişki

Neslinur Girişgin[1]

[1]AYNA by NG

Giriş-Amaç: Acil tıp hekimliği, doğası gereği yüksek stres, düzensiz uyku saatleri ve travmatik olaylara tanıklık etme gibi risk faktörlerini barındırır. Ancak son yıllarda bu faktörlere eklenen "sağlıkta şiddet" olgusu, hekimlerin tükenmişlik profilini değiştirmektedir.Literatürde hekimlere uygulanan klasik depresyon ve anksiyete taramalarında en büyük metodolojik sorun; uykusuzluk, yorgunluk, iştah değişikliği gibi "somatik" (bedensel) belirtilerin ölçek puanlarını yapay olarak yükseltmesidir. Bu çalışmanın amacı; acil servis hekimlerinin anksiyete, depresyon ve umutsuzluk düzeylerini, somatik yorgunluk belirtilerinden arındırılmış birinci basamak odaklı ölçekler kullanarak belirlemek ve bu düzeylerin şiddet öyküsü ile ilişkisini incelemektir.

Gereç-Yöntem: Kesitsel ve tanımlayıcı nitelikteki bu çalışmaya, aktif görev yapan 62 acil servis hekimi katılmıştır. Veri toplama aracı olarak Sosyodemografik Bilgi Formu, Beck Depresyon Envanteri-Birinci Basamak (BDE-BB), Yaygın Anksiyete Bozukluğu Ölçeği (GAD-7) ve Beck Umutsuzluk Ölçeği-Kısa Form (BHS-4) kullanılmıştır. Verilerin analizi SPSS paket programı ile yapılmıştır. Veri setindeki dağılım incelendiğinde, ölçek puanlarının normal dağılım göstermediği ve çarpıklık (skewness) içerdiği saptanmıştır. Bu nedenle, merkezi eğilim ölçüsü olarak Ortalama yerine Medyan (Ortanca) ve yayılım ölçüsü olarak Min-Max değerleri esas alınmıştır. Gruplar arası karşılaştırmalarda anlamlılık düzeyi $p < 0.05$ kabul edilmiştir.

Bulgular: Katılımcıların %56,5'i kadın, %45,2'si uzman hekimdir. Grubun %56,5'i son 6 ayda görevi başında şiddete maruz kalmıştır (Tablo 1). Analizlerde, şiddet öyküsü olan hekimlerin anksiyete (Medyan: 11), depresyon (Medyan: 5) ve umutsuzluk (Medyan: 1) düzeylerinin; şiddet görmeyen meslektaşlarına (sırasıyla Medyan: 5, 2, 0) göre istatistiksel olarak anlamlı düzeyde yüksek olduğu saptanmıştır ($p < 0.05$). Özellikle şiddet görmeyen grupta umutsuzluk medyan değeri "0" iken, şiddet gören grupta skor artışı dikkat çekicidir (Tablo 2). Cinsiyet ve nöbet sayısı ile ölçek puanları arasında anlamlı ilişki bulunmamıştır.

Demografik Özellikler ve Genel Ölçek Puanları

Özellikler	Kategori/Ölçek	n (%) / Medyan (Min-Max)
Cinsiyet	Kadın	35 (%56,5)
	Erkek	27 (%43,5)
Ünvan	Uzman / Asistan / Pratisyen	28 / 22 / 12
Şiddet Öyküsü	Var (Evet)	35 (%56,5)
	Yok (Hayır)	27 (%43,5)
Genel Puanlar	**Anksiyete (GAD-7)**	**7.00 (0-21)**
	Depresyon (BDE-BB)	**3.00 (0-20)**
	Umutsuzluk (BHS-4)	**1.00 (0-4)**

Şiddet Öyküsüne Göre Ruhsal Durumun Karşılaştırılması

Değişkenler	**Şiddet GÖREN (n=35) Medyan (Min-Max)**	**Şiddet GÖRMEYEN (n=27) Medyan (Min-Max)**	**p değeri**
Anksiyete	11 (2 - 21)	5 (0 - 18)	< 0.001
Depresyon	5 (0 - 20)	2 (0 - 10)	0.014
Umutsuzluk	1 (0 - 4)	0 (0 - 4)	0.006

Sonuç: Bulgular, acil servis hekimlerinde ruhsal etkilenimin "nöbet sayısından" bağımsız olarak, doğrudan "şiddet maruziyeti" ile ilişkili olduğunu göstermektedir. Şiddet, sadece anlık kaygı yaratmamakta, aynı zamanda geleceğe dair inancı sarsarak umutsuzluk düzeyini artırmaktadır. Hekimlere yönelik destek programlarının yorgunluktan ziyade "travma ve güvenlik" odaklı olması önerilmektedir.

Anahtar Kelimeler: Acil Tıp, Şiddet, Anksiyete, Umutsuzluk, Depresyon

Bildiri No: 2366

Multitravma ve Hemorajik Şok Yönetiminden Organ Donasyonuna Uzanan Süreç: 23 Yaşındaki Olgu Sunumu

Ferhat SOYKAN[1], Seda AKBEN[1], Mesut BALA[1], Yasemin Metin KOCA[2], Atakan SAVRUN[2]
[1]Sincan Eğitim Araştırma Hastanesi Genel Yoğun Bakım Ünitesi, Ankara, Türkiye
[2]Ankara Sincan Eğitim ve Araştırma Hastanesi Acil Tıp Kliniği, Ankara, Türkiye

Giriş-Amaç: Trafik kazası sonrası hemorajik şok ve çoklu travmayla opere edilen 23 yaşındaki hastanın; yoğun bakım süreci, beyin ölümü tanısı ve donör olarak değerlendirilmesini, organ bağışı yönetimindeki kritik basamakları vurgulamak amacıyla sunduk.

Gereç-Yöntem: 23 yaşında kadın hasta, araç içi trafik kazası sonrası GKS:8 ve solunum yetmezliği nedeniyle entübe edilerek acil servise getirilmiştir. Başvuru anında derin hemorajik şok tablosunda olan hastaya agresif resüsitasyon ve kan transfüzyonu başlanmıştır. Radyolojik değerlendirmede; intrakraniyal kanama, SAK, frontal fraktür, multiple kosta kırıkları, akciğer kontüzyonu, sol hemopnömotoraks, dalak ve böbrek laserasyonu ile parçalı pelvis fraktürü saptanmıştır.

Bulgular: GKS:2E, pupilleri fikse dilate ve derin tendon refleksleri alınamayan hasta için Beyin Cerrahisi tarafından cerrahi endikasyon görülmemiştir. Acil operasyona alınan hastaya splenektomi uygulanmış ve post-operatif dönemde yoğun bakım ünitesinde takibe alınmıştır. Çoklu inotrop, masif transfüzyon ve beyin ödemi tedavisi altında takibi sürdürülen hastada, kraniyal reflekslerin kaybı üzerine beyin ölümü şüphesi oluşmuştur.Toraks travması nedeniyle apne testi yapılamayan vakaya destekleyici test olarak BT anjiyografi uygulanmıştır. Kontrastın intrakraniyal vasküler yapılara geçmediğinin (global serebral ödem ve ventriküler kollaps) raporlanmasıyla beyin ölümü tanısı kesinleşmiştir. Aile onamının ardından donör bakım süreci başlatılmış ve Organ Nakli Bilim Kurulu değerlendirmesi neticesinde hastanın sağ taraf organları nakil için kabul edilmiştir.

Sonuç: Tartışma: Ağır multitravmalı hastalarda, hemorajik şok yönetimiyle eş zamanlı nörolojik takibin önemi büyüktür. Apne testinin yapılamadığı durumlarda BT anjiyografi, beyin ölümü tanısının hızla kesinleşmesini sağlayarak donör bakım sürecini ve organların korunmasını kolaylaştırır.Sonuç: Multidisipliner yaklaşımla yönetilen ağır travma vakalarında, klinik şüphe ve destekleyici testler sayesinde konulan hızlı beyin ölümü tanısı, başarılı organ nakli süreçlerinin temelini oluşturmaktadır. Ayrıca ağır nörolojik hasarlı vakalarda, beyin ölümü ve donör süreci potansiyeli gözetilerek; yaşam desteği ve tıbbi tedavilerin titizlikle sürdürülmesi, organ nakli bekleyen hastalar için hayati önem taşır.

Anahtar Kelimeler: Beyin Ölümü, Organ Nakli, Multidisipliner Yaklaşım

Bildiri No: 2407

2015–2020–2025 CPR Kılavuzlarının Karşılaştırılması: 2025 AHA ve ERC CPR Klavuzları Güncellemelerinin Klinik ve Günlük Yaşam Pratiğine Etkileri

Erhan Arıkan[1], Mustafa Boz[1], Ahmet Tuğrul Zeytin[1], Selim Değirmenci[1], Mehmet Dokur[1], Muhammed Tahsin Özen[2], Muhammed Raşit Coşkun[2], Mustafa Erişmiş[2], Furkan Akgün[2]

[1]Bilecik Şeyh Edebali Üniversitesi Tıp Fakültesi
[2]Bilecik Eğitim ve Araştırma Hastanesi

Giriş-Amaç: Kardiyopulmoner resüsitasyon (CPR), ani kardiyak arrest (AKA) sonrası sağkalımı belirleyen en kritik tıbbi girişimlerden biridir. Dünya genelinde hastane dışı kardiyak arrest insidansı sonrası sağkalım oranları ülkeler ve sistemler arasında erken tanı, bystander CPR oranları, defibrilasyona erişim, acil sağlık sistemlerinin organizasyonu ve arrest sonrası bakım kalitesine bağlı olarak değişebilir. Bu çalışmanın amacı, 2015, 2020 ve 2025 yıllarında yayımlanan American Heart Association (AHA) ve European Resuscitation Council (ERC) kardiyopulmoner resüsitasyon (CPR) kılavuzlarını karşılaştırmak ve özellikle 2025 kılavuzlarında yapılan klinik ve sistem temelli değişiklikleri ortaya koymaktır.

Gereç-Yöntem: Bu çalışma, anlatı derleme (narrative review) niteliğindedir. AHA ve ERC tarafından yayımlanan 2015 CPR Guidelines,2020 AHA CPR Guidelines, 2021 ERC CPR Guidelines (2020 dönemi için ana kılavuz) 2025 AHA CPR Guidelines2025 ERC CPR Guidelinesdokümanlarının yürütücü özetleri, "highlights" belgeleri ve algoritma güncellemeleri incelenmiştir.Karşılaştırmalar Yaşam zinciri (Chain of Survival), Temel yaşam desteği (BLS) ve göğüs kompresyonu, Defibrilasyon ve AED erişimi, Havayolu ve ventilasyon stratejileri, Yabancı cisim havayolu tıkanıklığı yönetimi, Opioid ilişkili kardiyak arrest ve nalokson kullanımı, Arrest sonrası bakım ve sağkalım (recovery) üzerinden karşılaştırmalı olarak yapıldı. Her başlık için yıllar arası değişimler tanımlanmış, AHA ve ERC yaklaşımları benzerlik ve farklılıklar açısından karşılaştırılmıştır.

Bulgular: 2015 kılavuzları ağırlıklı olarak yüksek kaliteli göğüs kompresyonu ve erken defibrilasyona odaklanırken, 2020 ve özellikle 2025 kılavuzlarında sistem temelli ve toplum odaklı yaklaşımın güçlendiği görüldü. 2025 AHA kılavuzu, erişkin, pediatrik ve neonatal yaşam zincirlerini tek bir "Chain of Survival" yapısı altında birleştirmiştir. Naloksonun kamusal erişimi ve bystander kullanımının vurgulanması, 2025 AHA kılavuzlarının öne çıkan yeniliklerindendir.ERC 2025 kılavuzu ise önleme, dispatcher yönlendirmesi ve sağkalım sonrası iyileşme süreçlerine daha fazla ağırlık vermiştir.

Figure 1

Başlık	AHA 2025	ERC 2025
Yaşam Zinciri	Birleşik sistem yaklaşımı	Önleme + iyileşme vurgusu
Bystander CPR	Toplum katılımı sistem hedefi	Halk eğitimi öncelikli
Defibrilasyon	⚡ AED + nalokson entegrasyonu	⚡ Coğrafi AED planlaması
Havayolu	SGA tercih edilir	Basit ve güvenli yaklaşım
FBAO	5+5 standardizasyonu	Sade algoritma
Nalokson	Yaşam zincirine dahil	Sınırlı vurgu
Arrest Sonrası Bakım	Nörolojik iyileşme	Rehabilitasyon + destek
Paradigma	Sürdürülebilir sağkalım	Toplum temelli sağkalım

2025 AHA ve ERC Klavuzları

2015, 2020 ve 2025 AHA–ERC CPR Kılavuzlarının Karşılaştırılması

Tablo 1. 2015, 2020 ve 2025 AHA–ERC CPR Kılavuzlarının Karşılaştırılması

Başlık	2015 AHA	2020 AHA	2025 AHA	2015 ERC	2020/2021 ERC	2025 ERC
Genel Yaklaşım	Teknik CPR odaklı	Sistem yaklaşımı	Sistem + toplum + iyileşme	Teknik CPR odaklı	Sistem entegrasyonu	Toplum ve önleme merkezli
Yaşam Zinciri	Klasik zincir	Ayrı zincirler	Tek, birleşik zincir	Klasik zincir	Dispatcher vurgusu	Önleme + iyileşme
Bystander CPR	Teşvik edilir	Dispatcher yönlendirmesi	Toplum katılımı hedef	Teşvik edilir	Eğitim vurgusu	Halk eğitimi merkezde
Defibrilasyon	Erken defibrilasyon	AED erişimi	AED + nalokson	Erken defibrilasyon	AED yaygınlaştırma	Coğrafi planlama
FBAO	Karmaşık	Benzer	5 sırt + 5 itiş	Benzer	Benzer	Sade ve standart
Arrest Sonrası Bakım	ROSC odaklı	Post-arrest bakım	Nörolojik iyileşme	ROSC odaklı	Post-arrest bakım	Rehabilitasyon

Sonuç: 2025 CPR kılavuzları, önceki sürümlere kıyasla teknik detaylardan çok sistem yaklaşımı, toplum temelli müdahaleler ve sağkalım sonrası iyileşme üzerine yoğunlaşmaktadır. AHA ve ERC kılavuzları arasındaki farklar azalmakta, küresel ölçekte ortak bir CPR dili oluşmaktadır. Bu durum, acil sağlık hizmetlerinde standardizasyon ve kalite artışı için önemlidir.

Anahtar Kelimeler: Kardiyopulmoner resüsitasyon, AHA, ERC, CPR kılavuzları, Yenilikler

Abstract No: 2492

Isolated Anisocoria Induced by Nebulized Ipratropium Bromide: A Case Report

Ahmet Tuğrul Zeytin[1], Esra Akkaya Yılmaz[2], Furkan Akgün[1]

[1]Department of Emergency Medicine, Bilecik Şeyh Edebali University School of Medicine
[2]Department of Pediatrics, Bilecik Training and Research Hospital

Introduction: Anisocoria is a critical clinical finding in the emergency department (ED) that may indicate life-threatening neurological conditions such as increased intracranial pressure or uncal herniation. However, anisocoria can also result from benign pharmacological causes. Nebulized ipratropium bromide is a widely used anticholinergic agent for the treatment of asthma and bronchospasm and is a rare but important cause of transient pharmacological anisocoria.

Results: Case PresentationA 10-year-old girl was admitted to the emergency department after her family noticed unequal pupil sizes. She had no accompanying symptoms such as headache, nausea, vomiting, visual disturbance, weakness, or altered mental status. On examination, the patient was conscious, cooperative, and fully oriented. Neurological examination was unremarkable. Anisocoria was observed with dilation of the right pupil, while bilateral pupillary light reflexes were preserved, although the response on the affected side was slower (Figure 1).The patient had a known history of asthma. Further history revealed recent administration of nebulized ipratropium bromide at home. Pediatric consultation was obtained, and the patient was admitted for observation. Ipratropium bromide therapy was discontinued. No additional neurological signs developed during follow-up. The anisocoria began to regress within 8 hours and completely resolved within 24 hours (Figure 2).

Figure 1

Figure 1: Anisocoria of the patient at the time of admission

Figure 2

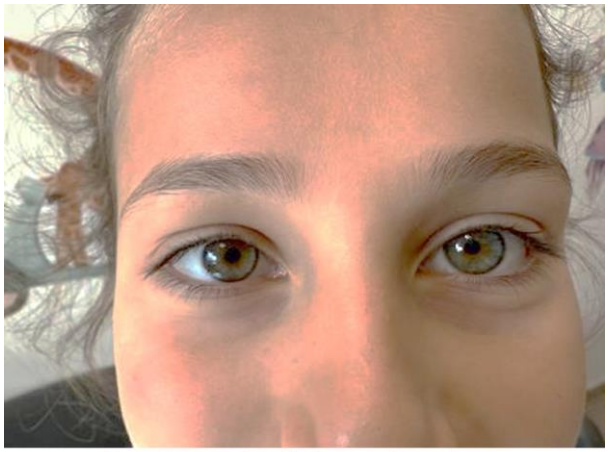

Figure 2: Regression of anisocoria after 24 hours.

Conclusion: Nebulized ipratropium bromide may cause isolated and transient anisocoria due to accidental ocular exposure, particularly in pediatric patients. In the absence of abnormal neurological findings, recent use of anticholinergic inhalation therapy should be carefully questioned. Awareness of this benign condition may help emergency physicians avoid unnecessary neuroimaging, reduce radiation exposure, and decrease healthcare costs.

Keywords: Anisocoria, Emergency Department, Ipratropium Bromide

Bildiri No: 2598

Acil Serviste Karın Ağrısının Nadir Bir Nedeni: Mezenterik Pannikülit

Şükriye Gül Ersoy[1], Bilgehan Mutlu[1], Sümeyye Karadoğan[1]

[1]Kırşehir Eğitim ve Araştırma Hastanesi

Giriş-Amaç: Mezenterik pannikülit (MP), ince bağırsak mezenterindeki yağ dokusunun kronik inflamasyonu ve fibrozisi ile karakterize, nadir görülen ve çoğunlukla benign seyirli bir hastalıktır. Klinik bulgularının non-spesifik olması ve sıklıkla asemptomatik seyretmesi nedeniyle tanı koymak güç olabilir. Özellikle acil servise karın ağrısı ile başvuran hastalarda, akut karın tabloları ve inflamatuvar barsak hastalıkları ile karışabilmektedir. Bu olgu sunumunda, FMF tanısı bulunan bir hastada uzamış karın ağrısının nadir bir nedeni olarak mezenterik pannikülit tanısının değerlendirilmesi ve ayırıcı tanıdaki öneminin vurgulanmaktadır.

Gereç-Yöntem: Elli yaşında erkek hasta, karın ağrısı ve ishal şikâyetleri ile acil servise başvurdu. Hastanın yaklaşık 1,5 yıl önce Ailesel Akdeniz Ateşi (FMF) tanısı aldığı ve kolşisin düzenli kullandığı öğrenildi. Son 1,5 yıl içerisinde bir kez daha karın ağrısı atağı geçirdiği, bu atağın yaklaşık 20 gün sürdüğü ve plörit, poliartrit ile ishalin eşlik ettiği belirtildi. Mevcut karın ağrısının da yaklaşık 20 gündür devam ettiği ifade edildi.

Bulgular: Hastanın fizik muayenesinde epigastrik hassasiyet dışında patolojik bulgu saptanmadı. Laboratuvar incelemelerinde lökositoz ve C-reaktif protein düzeyinde belirgin artış mevcuttu. Kontrastlı abdominal BT'de çekum, çıkan kolon ve transvers kolonda mukozal kontrastlanma ve duvar kalınlaşması saptanmış olup, mezenter kökünde lenf nodları izlenmiştir. "Mezenterik pannükülit?" ayırıcı tanısı yer almaktadır.Uygulanan destek tedavisi sonrası hastanın semptomlarında kısmi düzelme gözlendi.

Aksiyel Abdominal BT görünümünde mezenterde milimetrik lenf nodları

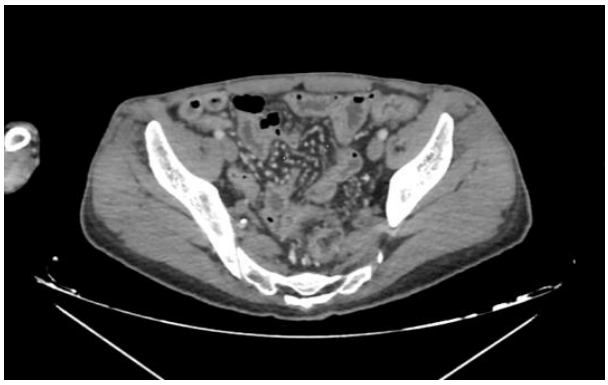

FMF atak olarak başvuran hastanın çekilen abdominal BT sinde mezenterik pannikülit bulgusu olarak mezenterde kirlenme ve milimetrik lenf nodları

Sonuç: Sonuç olarak, mezenterik pannikülit nadir ancak klinik açıdan önemli bir hastalıktır. Literatürde bildirilen olgu sunumları, MP'nin sıklıkla uzamış ve atipik karın ağrısı ile prezente olduğunu ve doğru tanının çoğunlukla BT ile konulduğunu göstermektedir [3,5]. Acil serviste karın ağrısı ile başvuran hastalarda, özellikle mezenterik inflamasyon saptandığında MP ayırıcı tanıda düşünülmeli ve gereksiz cerrahi girişimlerden kaçınılmalıdır [4,8]. Ağrı atağı uzayan veya atipik özellikler gösteren FMF hastalarında, altta yatan farklı bir patoloji olabileceği akılda tutulmalı; acil servise karın ağrısı ile başvuran atipik prezentasyonlarda, geçmeyen ağrılarda, nonspesifik karın ağrısı tanısı alan hastalarda da mezenterik pannükülit de ayırıcı tanıda akılda tutulmalıdır.

Anahtar Kelimeler: Mezenter Pannikülit, Karın Ağrısı, Atipik Prezentasyon

Bildiri No: 2644

Abdominal onkolojik acillerde bilgisayarlı tomografi: 97 hastalık retrospektif analiz

Zeynep Keskin[1], Göknil Arı[1]

[1]Konya Şehir Hastanesi

Giriş-Amaç: Abdominal onkolojik acillerde bilgisayarlı tomografi (BT) ile saptanan akut abdominal patolojilerin dağılımını, hasta demografik özellikleri ve primer malignite türleri ile birlikte değerlendirmek ve bu patolojilerin klinik spektrumunu ortaya koymaktır.

Gereç-Yöntem: Abdominal yakınmalarla acil servisimize Ekim 2020–Aralık 2025 tarihleri arasında başvuran ve BT incelemesi yapılan 97 onkoloji hastası, PACS sistemi üzerinden retrospektif olarak değerlendirildi. Hastalar yaş grupları, cinsiyet ve primer onkolojik tanılarına göre sınıflandırıldı. BT incelemeleri; intestinal obstrüksiyon (Resim1), perforasyon veya serbest hava, akut gastrointestinal sistem kanaması, enfeksiyöz komplikasyonlar (apse, enterit), iskemik (Resim2) ve inflamatuvar süreçler ile diğer akut abdominal patolojiler açısından analiz edildi. Veriler tanımlayıcı istatistikler kullanılarak sayı ve yüzde olarak özetlendi.

Bulgular: Hastaların %57,7'si erkek (n=56), %42,3'ü kadın (n=41) olup, olguların %50,5'i 65 yaş ve üzerindeydi (n=49). Primer maligniteler arasında gastrointestinal sistem tümörleri %44,3 (n=43) ile en sık grubu oluşturdu. BT ile değerlendirilen akut abdominal patolojiler içinde intestinal obstrüksiyon %34,0 (n=33) ile en sık saptanan bulguydu. Bunu perforasyon veya serbest hava %18,6 (n=18), akut gastrointestinal sistem kanaması %16,5 (n=16) ve enfeksiyöz komplikasyonlar %15,5 (n=15) izledi. Daha nadir olarak iskemik değişiklikler, inflamatuvar bağırsak tutulumu, akut koleksiyonlar ve nonspesifik akut batın bulguları gözlendi. Bulguların ayrıntılı dağılımı Tablo 1'de sunulmuştur.

resim 1

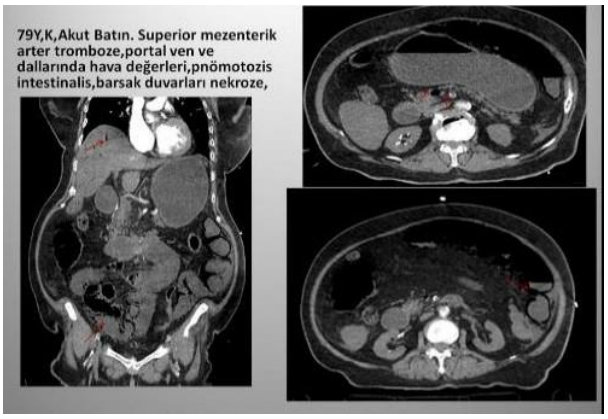

tablo 1

Tablo 2. Yaş, Cinsiyet ve Primer Maligniteye Göre BT ile Saptanan Akut Abdominal Komplikasyonların Dağılımı (n = 97)

Primer malignite	E<65	K<65	E≥65	K≥65	Toplam	Obstr.	Perf./SH	Akut GIS K.	Enf./Apse	Diğ
GIS maligniteleri	12	6	14	11	43	15	9	8	6	5
Jinekolojik maligniteler	0	8	0	9	17	6	4	3	2	2
Üriner sistem maligniteleri	5	1	6	2	14	5	3	2	2	2
Hematolojik maligniteler	4	2	3	3	12	4	2	2	2	2
Diğer solid tümörler	3	2	2	2	11	4	2	1	3	1
TOPLAM	27	19	27	29	97	34	20	16	15	12

Sonuç: Abdominal onkolojik aciller, hasta profili ve primer malignite türlerine bağlı olarak geniş bir akut abdominal patoloji yelpazesi göstermektedir. Bilgisayarlı tomografi, bu heterojen hasta grubunda patolojilerin ortaya konulmasına katkı sağlarken, bulgular multidisipliner değerlendirmenin önemini desteklemektedir

Anahtar Kelimeler: onkoljık aciller, bigisayarlı tomografi, acil

Bildiri No: 2724

Pandemi Döneminde Acil Servis Çalışanlarında Tükenmişlik Seviyesinin Değerlendirilmesi

Muhdi Çevik[1], Sevil Kuşku Kıyak[2], Yonca Senem Akdeniz[2], Serap Biberoğlu[2], Fatih Çakmak[2], Seda Özkan[2], İbrahim İkizceli[2], Afşin İpekçi[2]

[1]İstanbul Atlas Üniversitesi Tıp Fakültesi
[2]İstanbul Üniversitesi-Cerrahpaşa Cerrahpaşa Tıp Fakültesi

Giriş-Amaç: Çin'in Wuhan kentinde 2019 yılında ortaya çıkan ve kısa sürede küresel bir krize dönüşerek sağlık sistemleri üzerinde önemli bir yük oluşturan Covid-19 pandemisinin, sağlık çalışanları üzerinde yarattığı psikolojik etkiler göz ardı edilemeyecek düzeydedir. Bu doğrultuda çalışmamızın temel amacı, pandemi döneminde Cerrahpaşa Tıp Fakültesi Acil Servisi'nde görev yapan sağlık personelinin tükenmişlik düzeylerini kapsamlı bir biçimde değerlendirmektir. Çalışmanın bir diğer amacı ise sağlık çalışanlarında tükenmişlik düzeyi ile Covid-19'a yönelik korku düzeyleri arasındaki ilişkiye dair yapılacak gelecekteki araştırmalara bilimsel bir zemin oluşturmaktır.

Gereç-Yöntem: Bu çalışma, Covid-19 pandemisi sırasında İstanbul Üniversitesi-Cerrahpaşa Cerrahpaşa Tıp Fakültesi Acil Tıp Anabilim Dalı'nda çalışan doktor, hemşire ve yardımcı sağlık personeline Google Forms aracılığıyla uygulanan bir anket araştırmasıdır. Çalışmaya toplam 107 kişi katılmıştır. Katılımcılara sosyo-demografik veri formu, Covid-19 Korkusu Ölçeği, Maslach Tükenmişlik Ölçeği ve Connor-Davidson Psikolojik Sağlamlık Ölçeği uygulanmıştır. Eksik dolduranlar çalışma dışı bırakılmıştır.

Bulgular: Çalışmamızda acil serviste çalışan evlilerin ve çocukluların pandemi döneminde Covid-19 yakalanma korkularının daha yüksek olduğu görülmüştür. Çalışmamız ışığında kronik hastalığı olan acil servis çalışanlarının tükenmişlik skorunda anlamlı bir fark bulunmuştur. Yaş aralığına göre ölçek puanları karşılaştırıldığında Connor_Davidson Sağlamlık Ölçeği Skorunda +36 yaş grubu diğer gruplardan yüksek tespit edilmiştir. Evli ve çocuklularda psikolojik sağlamlık skoru yüksek bulunmuştur. Meslek grupları incelendiğinde doktor ve hemşire gibi hastayla temasta bulunan sağlık çalışanlarının psikolojik sağlamlık testine göre diğer sağlık görevlilerine göre istatistiksel anlamda daha düşük puan aldığı görülmektedir.

Sonuç: Acil serviste yaşça büyük olan çalışanlar stres faktörüne karşı daha dayanıklıdır. Çocuklu aileye sahip sağlık çalışanı psikolojik olarak daha dirençli ve Covid-19 bulaşından daha çok korktuğu görülmüştür. Kronik hastalığı olanların tükenmişliğe yatkınlığı daha fazladır. Yardımcı sağlık personeli, doktor ve hemşireye göre psikolojik olarak daha sağlamdır.

Anahtar Kelimeler: Acil Servis, Pandemi, Tükenmişlik

Bildiri No: 2772

Amoksisilin-Klavulanik Asit İlişkili Kounis Sendromu

Kadir Küçükceran[1], Hasan Hüseyin Sevenol[1], Mehmet Yüce[1], Burak Can Şanal[1], Esra Ay[1]

[1]Necmettin Erbakan Üniversitesi Tıp Fakültesi, Acil Tıp Anabilim Dalı

Giriş-Amaç: Anafilaksi, ani başlangıçlı ve yaşamı tehdit edebilen ciddi bir aşırı duyarlılık yanıtıdır. Çoğu olgu epinefrin tedavisi ile hızla düzelmekle birlikte, özellikle kardiyovasküler kollapsın eşlik ettiği ağır olgularda mortal seyir görülebilir. Kounis sendromu (KS), anafilaktik veya anafilaktoid süreçler sırasında gelişebilen, aşırı duyarlılığa bağlı koroner arter patolojisi olarak tanımlanmaktadır. Bu çalışmada, oral amoksisilin-klavulanik asit kullanımı sonrası gelişen Kounis sendromu olgusunun sunulması amaçlanmıştır.

Gereç-Yöntem: Oral amoksisilin-klavulanik asit kullanımını takiben anafilaktoid reaksiyon gelişen ve elektrokardiyografik (EKG) değişiklikler saptanan 43 yaşında erkek hasta, klinik, laboratuvar ve EKG bulguları açısından değerlendirildi.

Bulgular: Hastada antibiyotik kullanımını takiben anafilaktoid reaksiyon gelişmiş, bunu izleyen süreçte EKG değişiklikleri saptanmıştır. Klinik tablo, alerjik yanıtın yol açtığı koroner vazospazm ile uyumlu bulunmuş ve Kounis sendromu tanısı konulmuştur.

Sonuç: Kounis sendromu, özellikle antibiyotikler gibi sık kullanılan ilaçlara bağlı olarak gelişebilen ve yaşamı tehdit edebilen bir klinik tablodur. Anafilaksi veya anafilaktoid reaksiyon eşliğinde ortaya çıkan akut koroner sendrom bulgularında Kounis sendromu mutlaka ayırıcı tanıda düşünülmelidir. Erken tanı ve uygun yönetim, morbidite ve mortalitenin azaltılmasında kritik öneme sahiptir.

Anahtar Kelimeler: kounis sendromu, antibiyotik alerjisi, göğüs ağrısı, alerji, anaflaksi

Bildiri No: 2921

Travma Sonrası Pediatrik Karaciğer Yaralanmaları: Klinik Özellikler, Tedavi Yaklaşımları ve Sonuçlar

Fatma Özcan Sıkı[1], Mehmet Sarıkaya[1], İsmail Yağmurlu[1], Metin Gündüz[1], Tamer Sekmenli[1], İlhan Çiftci[1]

[1]Selçuk Üniversitesi Tıp Fakültesi

Giriş-Amaç: Travma sonrası pediatrik karaciğer yaralanmaları, çocukluk çağında önemli morbidite ve mortalite nedenleri arasında yer almaktadır. Bu çalışmada, pediatrik karaciğer yaralanmalarının klinik özelliklerinin, uygulanan tedavi yaklaşımlarının ve klinik sonuçlarının değerlendirilmesi amaçlandı.

Gereç-Yöntem: 2014–2024 yılları arasında künt veya penetran travma nedeniyle başvuran ve intraabdominal solid organ yaralanması tanısı alan 0–18 yaş arası pediatrik hastalar retrospektif olarak incelendi. Gastrointestinal perforasyon gelişen ve ilk değerlendirme sırasında kaybedilen hastalar çalışma dışı bırakıldı. Karaciğer yaralanması saptanan olgular; travma mekanizması, hemodinamik durum, yaralanma derecesi, tedavi yaklaşımı, kan transfüzyonu ve cerrahi gereksinim açısından değerlendirildi.

Bulgular: Toplam 1043 pediatrik travma hastasının değerlendirildiği çalışmada, 379 hastada (%29) karaciğer yaralanması saptandı. Olguların büyük çoğunluğu künt travmaya bağlı olup, en sık travma mekanizmaları yüksekten düşme ve trafik kazalarıydı. Karaciğer yaralanmaları en sık Amerikan Travma Cerrahisi Derneği sınıflamasına göre derece 3 ve 4 olarak belirlendi. Karaciğer yaralanması olan hastaların yalnızca 5'ine (%0,5) cerrahi girişim uygulanırken, 22 hastada (%5,8) kan transfüzyonu gereksinimi oldu. Hemodinamik olarak stabil hastaların büyük çoğunluğu non-operatif tedavi ile başarıyla yönetildi.

Sonuç: Pediatrik karaciğer travmalarında hemodinamik stabilite tedavi yaklaşımının belirlenmesinde temel faktördür. Uygun hasta seçimi ve yakın klinik izlem ile non-operatif yaklaşım güvenli ve etkilidir ve cerrahi girişim gereksinimini belirgin ölçüde azaltmaktadır.

Anahtar Kelimeler: Künt Travma, Karaciger, Transfüzyon, Laserasyon

Bildiri No: 2927

Emosyonel Stresin Neden Olduğu Göğüs Ağrısında Reversible Sol Ventrikül Disfonksiyonu Takatsubo Kardiyomiyopatisi

Ziya Uzun[1], Buşra Altınkök Şentürk[1]
[1]Bursa Uludağ Üniversitesi

Giriş-Amaç: Takotsubo kardiyomiyopatisi, genellikle akut miyokard infarktüsünü taklit eden klinik, elektrokardiyografik ve biyokimyasal bulgularla seyreden, ancak koroner arterlerde anlamlı darlık saptanmayan geçici bir sol ventrikül disfonksiyonudur. Tanının akut miyokard infarktüsünden ayırt edilmesi oldukça önemlidir.

Gereç-Yöntem: Bu olguda, akut koroner sendrom ön tanısıyla değerlendirilen ancak koroner arterlerinde darlık saptanmayan ve ventrikülografide apikal balonlaşma izlenen bir Takotsubo kardiyomiyopatisi vakası sunulmuştur

Bulgular: Bilinen sistemik hastalığı, düzenli ilaç kullanımı ve ameliyat öyküsü bulunmayan 42 yaşında erkek hasta, üç saattir devam eden batıcı vasıflı göğüs ağrısı şikayetiyle acil servise başvurdu. Hasta bir süredir iş yerinde artmış stres altında çalıştığını ifade etti. Başvuru anında vital bulguları stabil olup, tansiyon 150/90 mmHg, nabız 84/dk, oksijen satürasyonu %98 idi. Fizik muayenesinde patolojik bulgu saptanmadı. Elektrokardiyogramda V4, V5 ve V6 derivasyonlarında ST segment elevasyonu izlendi. Akciğer grafisi normaldi. Laboratuvar testlerinde troponin I düzeyleri 1120 ng/L ve 2 saat sonra 5781 ng/L olarak saptandı. Serum elektrolitleri ve diğer biyokimyasal parametreler normaldi. Yapılan transtorasik ekokardiyografi incelemesinde, apeksin akinetik ve apikal miyokardiyal segmentlerin hipokinetik olduğu, ejeksiyon fraksiyonunun %40 civarında olduğu görüldü. Hasta akut anterior miyokard infarktüsü ön tanısıyla koroner anjiyografi için hemodinami laboratuvarına alındı. Yapılan koroner anjiyografi sonucunda, tüm epikardiyal koroner arterlerin açık olduğu ve darlık veya trombüs olmadığı görüldü. Ventrikülografide apikal balonlaşma dikkat çekiciydi. Bu bulgular doğrultusunda hasta Takotsubo kardiyomiyopatisi olarak değerlendirildi. Üç gün hemodinamik olarak takip edilen hasta taburcu edildi

Sonuç: Özellikle orta yaş ve üzeri kadınlarda, ani emosyonel stres veya fiziksel zorlanma sonrası gelişen göğüs ağrısı, ST segment elevasyonu ve troponin yüksekliği görüldüğünde Takotsubo kardiyomiyopatisi mutlaka ayırıcı tanıda düşünülmelidir. Acil servis hekimlerinin bu sendromu akılda tutmaları ve hastalarda akut dönemde kalp yetmezliği, aritmi, mitral yetersizlik veya kardiyojenik şok gibi komplikasyonlar gelişebileceğini unutulmamalıdırlar. Özellikle stres altında çalışan bireylerde, kardiyak semptomların yalnızca koroner arter hastalığıyla açıklanamayabileceği, emosyonel faktörlerin de kalbi "kırabileceği" unutulmamalıdır

Anahtar Kelimeler: Acil Servis, Göğüs Ağrısı

Bildiri No: 3198

Egzersiz Sonrası Ani Gelişen Parapleji ile Başvuran Üniversite Öğrencisinde Spinal Subdural Hematom: Olgu Sunumu

Buşra Altınkök Şentürk[1], Ziya Uzun[1]

[1]Bursa Uludağ Üniversitesi

Giriş-Amaç: Spinal subdural hematom (SSH), akut başlangıçlı, servikal, torakal ve lomber bölgeleri tutabilen, nadir görülen ancak nörolojik sekel ile sonlanma riski taşıyan bir hastalıktır

Gereç-Yöntem: Biz olgu sunumumuzda, hafif egzersiz sonrası gelişen torakal-lomber spinal subdural hematomu olan bir hastanın acil servisteki değerlendirilme sürecini irdeleyerek acil servislerin rolüne vurgu yapacağız.

Bulgular: Önemli bir tıbbi öyküsü ve düzenli ilaç kullanımı olmayan 21 yaşında kadın hasta beden eğitimi dersi kapsamında 1 saat süren fiziksel aktivite, egzersiz sonrası, yaklaşık bir saat içinde sırt bölgesinde, ani başlangıçlı 15 dakika süren şiddetli ağrısı olması, takibinde bacaklarında his ve güç kaybı gelişmesi üzere acil servise başvurdu. Fizik muayenesinde, genel durum iyi Glaskow Koma Skalası:15 Vital bulguları stabildi. Nörolojik muayenede her iki alt ekstremitelerde spastik parapleji ve derin tendon reflekslerinde azalma saptandı. Duyu muayenesinde T8 dermotomu ve altı anestezikti. İdrar ve gayta inkontinansı mevcuttu. Tam kan sayımı ve pıhtılaşma profili dahil olmak üzere ilk kan testleri normal değerlerde sonuçlandı. Manyetik rezonans Görüntülemesinde, T4 düzeyinden L4 düzeyine kadar tekal kese içerisinde anterior intradural yerleşimli, spinal kordda uzun segment kompresif myelopatiye yol açan kanama akut subdural hematom alanı, ayrıca lomber düzeyde subaraknoid boşluk içerisinde seviye veren subaraknoid hemoraji bulguları ile uyumlu görüntüler saptandı. Hastaya acil nöroşirürji konsültasyonu sonrasında dekompresyon ve hematom drenajı planlanarak kliniğe yatışı yapıldı

Sonuç: Literatürde, travma öyküsü olmaksızın gelişen hematomların patogenezi hala belirsizdir. Prognostik açıdan en önemli belirleyiciler, başlangıçtaki nörolojik durum ve semptomlardan cerrahi dekompresyona kadar geçen süredir. Erken ilerleyici nörolojik defisit geliştiğinde cerrahi dekompresyon tek tedavidir Literatür, 12–36 saatlik kritik bir zaman penceresi içinde gerçekleştirilen cerrahinin nörolojik iyileşme şansını anlamlı düzeyde artırdığını göstermektedir. Sonuç olarak, acil tıp hekimlerinin bu nadir ancak potansiyel olarak nörolojik defisit ile sonuçlanabilecek klinik tabloyu erken tanıma ve uygun şekilde yönlendirme konusundaki farkındalığı, mortalite ve morbiditeyi azaltmada belirleyicidir

Anahtar Kelimeler: Acil Servis, Toksikoloji, Nörolojik Acil

Bildiri No: 3248

Acil Servise Askom Kararı ile Sevk Edilen Hastaların Retrospektif Değerlendirilmesi

Buşra Altınkök Şentürk[1], Ziya Uzun[1], Salih Kılıçaslan[1], Şule Akköse Aydın[1]

[1]Bursa Uludağ Üniversitesi

Giriş-Amaç: Bu çalışmanın amacı, 112 aracılığıyla yapılan hasta sevklerinde sevk uygunluğunu, sevk zincirinin etkinliğini ve bu sevklerin üçüncü basamak acil servislerde hasta yönetimi ile iş yükü üzerindeki etkilerini değerlendirmektir.

Gereç-Yöntem: ASKOM(Acil Sağlık Koordinasyon Merkezi) kararıyla sevk edilen 3977 hasta retrospektif olarak incelendi. Veriler hastane otomasyon sisteminden elde edilerek yaş, cinsiyet, sevk zamanı (mesai içi/dışı), sevk edilen merkez, konsultasyonlar, acil serviste kalış süresi ve sonuçlanma şekli kaydedildi. Hastalar kabul edildikleri triyaj alanına göre yeşil, sarı, kırmızı ve travma alanı olarak sınıflandırıldı ve veriler tanımlayıcı istatistiklerle değerlendirildi.

Bulgular: Hastaların %46,3'ü (n=1844) travma , %34,1'i (n=1355) kırmızı, %17,0'si (n=677) sarı ve %2,5'i (n=100) yeşil alanda değerlendirilmiştir. Ortalama yaş 50,7 yıl olup hastaların %67'si erkektir. Sevklerin %78,8'i mesai dışı saatlerde gerçekleşmiştir. Alanlara göre yaş ortalaması en yüksek kırmızı alanda saptanmış (66,9 yıl), bunu sarı alan (60,5 yıl) izlemiş; travma (35,9 yıl) ve yeşil alan (37,2 yıl) daha genç hasta profili göstermiştir. Acil serviste kalış süresi sarı ve kırmızı alanlarda belirgin olarak uzundur; sarı alanda medyan kalış süresi 472 dakika (≈8 saat), ortalama kalış süresi 824 dakika (≈13,7 saat) olarak bulunmuştur. Kırmızı alanda ise medyan kalış süresi 483 dakika (≈8 saat), ortalama kalış süresi 836,8 dakika (≈14 saat) olarak saptanmıştır. Yoğun Bakım Ünitesi'ne danışılan hastaların yalnızca %15'ine kurum içi YBÜ yatışı sağlanabilmiş, %68'i başka merkezlere sevk edilmiş ve %17'si exitus olmuştur.

Danışılan Bölüm Sayısı İle Acilde Kalış Süresi İlişkisi

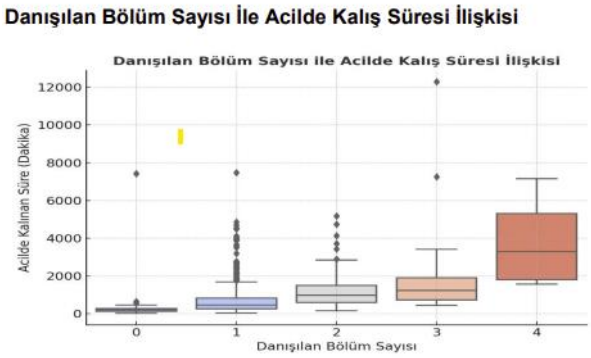

Sarı alana sevk edilen hastalarda danışılan branş sayısı ile acil serviste kalış süresi arasındaki ilişki incelendiğinde, danışılan branş sayısı arttıkça kalış süresinin uzadığı belirlenmiştir. Özellikle iki veya daha fazla branşa danışılan hastalarda kalış süresi 1000 dakikayı (yaklaşık 16 saat) aşmaktadır. Buna karşın, yalnızca tek branşa danışılan hastaların süreçlerinin daha kısa sürede sonuçlandığı görülmüştür.

Sonuç: Sevkler ağırlıklı olarak travma ve kritik hastalarda yoğunlaşmakla birlikte, sevk edilen hastaların önemli bir kısmının taburcu edilmesi veya branş konsültasyonu yapılmadan sonuçlandırılması sevk uygunluğu açısından sorgulanabilir bir tablo ortaya koymaktadır. Özellikle mesai dışı dönemde sevk eden merkezlerdeki branş ve donanım yetersizlikleri uygunsuz sevkleri artırarak üçüncü basamak acil servislerde belirgin iş yükü oluşturmaktadır. Hastane servis yatak doluluğu ise acil serviste bekleme sürelerini uzatarak sevk zincirinin etkinliğini azaltmaktadır.

Anahtar Kelimeler: Acil Servis, Hastaneler Arası Sevk, Sevk Etkinliği, Acil Servis İşyükü, Triyaj

Bildiri No: 3253

Zehirlenmelerde İntravenöz Lipid Emülsiyon Tedavisi: Web Of Science Tabanlı Bir Değerlendirme

Türkan Güney[1], Mehmet Dokur[1], İlhami Demirel[2]

[1]Bilecik Şeyh Edebali Üniversitesi Tıp Fakültesi
[2]Biruni Üniversitesi Tıp Fakültesi

Giriş-Amaç: İntravenöz lipid emülsiyon (İLE) tedavisi başlangıçta lokal anestezik sistemik toksisitesinde kullanılan bir tedavi yöntemi olarak tanımlanmıştır. Zaman içerisinde lipofilik ilaç ve toksin zehirlenmelerinde potansiyel bir kurtarıcı tedavi olarak kullanımı yaygınlaşmıştır.Bu çalışmada intravenöz lipid emülsiyon (İLE) tedavisi ile ilgili bilimsel yayınların bibliyometrik özelliklerinin değerlendirilmesi amaçlandı.

Gereç-Yöntem: Web of Science Core Collection veri tabanında 1975–2026 yılları arasında yayımlanan toplam 215 yayın bibliyometrik analiz kapsamında incelenen bu bibliyometrik çalışma, "Intravenous lipid emulsion* poisoning" anahtar sözcükleri girilerek Web of Science Core Collection veri tabanı kullanılarak gerçekleştirilmiştir. Yayınlar; yıl, doküman türü, ülke, kurum, dergi, araştırma alanı ve atıf konu kümelerine göre analiz edilmiştir.

Bulgular: Değerlendirmeye alınan yayınların %69,8'i özgün araştırma makalesi, %24,7'si derleme niteliğindeydi. Yayınların büyük kısmı 2010 yılı sonrasında yayımlandı. En fazla yayın Amerika Birleşik Devletleri kaynaklıydı, bunu Avustralya ve Kanada'dan izlemiştir. Araştırmaların afliasyonları en sık Monash, New York ve Kopenhag Üniversiteleri olarak saptandı. En sık yayın yapan dergi Clinical Toxicology idi.Toksikoloji, acil tıp ve farmakoloji en sık çalışılan alanlar olarak saptanmıştır.En sık atıf alan çalışmalar intravenöz lipid emülsiyonunun insan ve hayvanlardaki zehirlenmelerde ve lokal anestezik zehirlenmelerinde antidot olarak kullanımını gösteren sistemik review araştırmaları ile klinik toksikolojideki kullanımına yönelik araştırmalar olarak belirlendi.

Times Cited and Publications Over Time

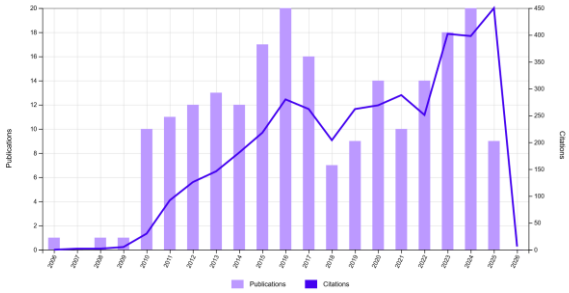

Web of Science Categories

Sonuç: Bu bibliyometrik analiz, intravenöz lipid emülsiyon tedavisinin son 15 yılda belirgin bir ivme kazandığını göstermektedir. Yayın sayısındaki artış, özellikle ağır ve refrakter zehirlenme olgularında İLE kullanımına yönelik klinik farkındalığın artmasıyla ilişkilidir.Acil tıp ve toksikoloji alanlarında yoğunlaşan yayınlar, İLE'nin yaşamı tehdit eden klinik tablolarda kurtarıcı tedavi olarak konumlandığını göstermektedir.

Anahtar Kelimeler: İntravenöz lipid emülsiyonu, zehirlenmeler, bibliometrik analiz

Bildiri No: 3296

Akut Koroner Sendromlu Hastalarda Sistemik İmmün-İnflamatuar İndeksin (SII) Prognostik Rolü

Hasan Sarı[1]

[1]Kemer Devlet Hastanesi

Giriş-Amaç: Kalp-damar hastalıkları, özellikle akut koroner sendromlar (AKS), dünya çapında mortalite ve morbiditenin önde gelen nedenlerinden biridir.Sistemik İmmün-İnflamatuar İndeks (SII); nötrofil, lenfosit ve trombosit sayılarından türetilen yeni bir biyobelirteçtir. Formülü şu şekildedir: SII = (Trombosit × Nötrofil) / Lenfosit. SII, sistemik inflamasyonun şiddetini ve immün yanıtın durumunu tek bir parametreyle yansıtarak, hastalığın prognozu hakkında bilgi verebilir.Bu çalışmada AKS' de prognoz için SII'nın biyobelirteç olarak kullanılabilirliğini değerlendirmeyi amaçladık.

Gereç-Yöntem: Bu retrospektif çalışmada, Ocak 2018 - Ocak 2024 tarihleri arasında, AKS tanısı konmuş 677 yoğun bakım hastası incelenmiştir. Bu 677 AKS hastasının; 430'u STEMİ, 247'si NSTEMİ ve USAP tanısı almıştır.

Bulgular: SII ile yaş ($r = 0.089$, $p = 0.021$), WBC ($r = 0.494$, $p < 0.001$), TIMI skoru ($r = 0.195$, $p < 0.001$), troponin ($r = 0.379$, $p < 0.001$), CRP ($r = 0.272$, $p < 0.001$), D-dimer ($r = 0.196$, $p < 0.001$), ferritin ($r = 0.356$, $p < 0.001$), fibrinojen ($r = 0.186$, $p < 0.001$), HEART skoru ($r = 0.227$, $p < 0.001$) ve yoğun bakım/hastane yatış süresi ile pozitif korelasyon saptandı.Tek değişkenli lojistik regresyon analizinde, yaş (OR = 1.053, $p < 0.001$), SII (OR = 1.0003, $p < 0.001$), TIMI skoru (OR = 3.711, $p < 0.001$) ve HEART skoru (OR = 2.461, $p = 0.023$) mortaliteyle anlamlı ilişki gösterdi.TIMI skoru: AUC = 0.857 (0.804–0.910), $p < 0.001$, Heart skoru: AUC = 0.778 (0.633–0.922), $p = 0.008$, SII: AUC = 0.661 (0.574–0.748), $p < 0.001$, Yaş: AUC = 0.649 (0.560–0.737), $p = 0.001$ saptandı. SII için cut-off değeri 975,8, sensitivite %68,2, spesifite %62,9 olarak saptandı.

Nicel parametrelerin AKS hastalarındaki genel dağılım özeti

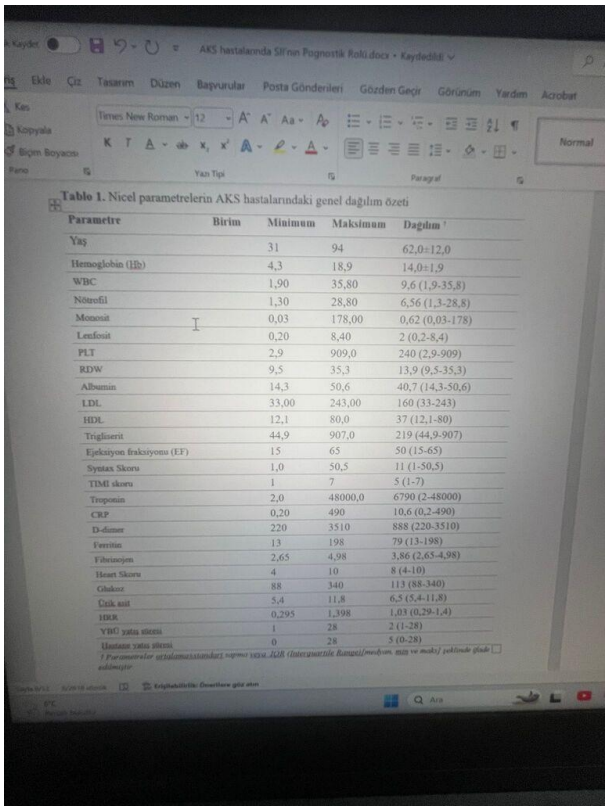

Tablo 1. Nicel parametrelerin AKS hastalarındaki genel dağılım özeti

Parametre	Birim	Minimum	Maksimum	Dağılım †
Yaş		31	94	62,0±12,0
Hemoglobin (Hb)		4,3	18,9	14,0±1,9
WBC		1,90	35,80	9,6 (1,9-35,8)
Nötrefil		1,30	28,80	6,56 (1,3-28,8)
Monosit		0,03	178,00	0,62 (0,03-178)
Lenfosit		0,20	8,40	2 (0,2-8,4)
PLT		2,9	909,0	240 (2,9-909)
RDW		9,5	35,3	13,9 (9,5-35,3)
Albumin		14,3	50,6	40,7 (14,3-50,6)
LDL		33,00	243,00	160 (33-243)
HDL		12,1	80,0	37 (12,1-80)
Trigliserit		44,9	907,0	219 (44,9-907)
Ejektiyon fraksiyonu (EF)		15	65	50 (15-65)
Syntax Skoru		1,0	50,5	11 (1-50,5)
TIMI skoru		1	7	5 (1-7)
Troponin		2,0	48000,0	6790 (2-48000)
CRP		0,20	490	10,6 (0,2-490)
D-dimer		220	3510	888 (220-3510)
Ferritin		13	198	79 (13-198)
Fibrinojen		2,65	4,98	3,86 (2,65-4,98)
Heart Skoru		4	10	8 (4-10)
Glukoz		88	340	113 (88-340)
Üric asit		5,4	11,8	6,5 (5,4-11,8)
HRR		0,295	1,398	1,03 (0,29-1,4)
YBÜ yatış süresi		1	28	2 (1-28)
Hastanın yatış süresi		0	28	5 (0-28)

† Parametreler ortalama±standart sapma veya IQR (interquartile Range)/medyan, min ve maks) şeklinde ifade edilmiştir

Tek değişkenli Logistik regresyon/ROC

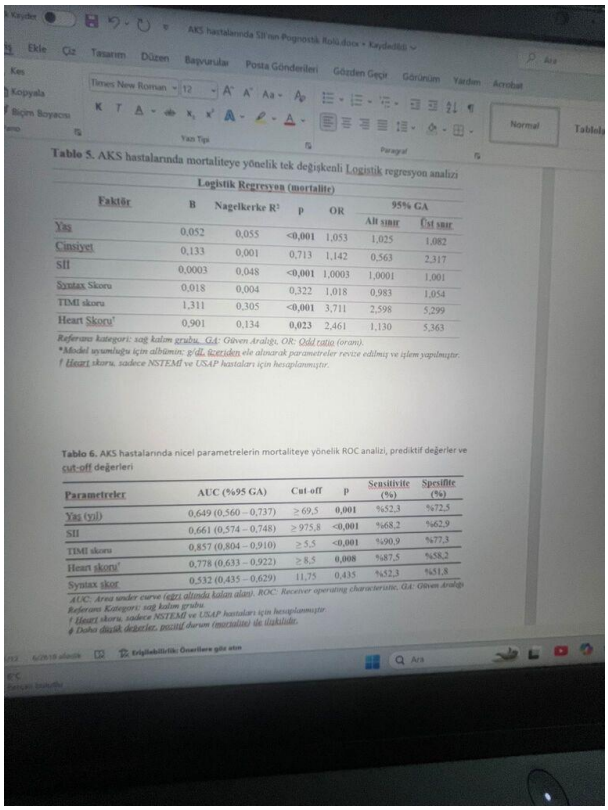

Tablo 5. AKS hastalarında mortaliteye yönelik tek değişkenli Logistik regresyon analizi

Logistik Regresyon (mortalite)						
Faktör	B	Nagelkerke R^2	p	OR	95% GA Alt sınır	95% GA Üst sınır
Yaş	0,052	0,055	**<0,001**	1,053	1,025	1,082
Cinsiyet	0,133	0,001	0,713	1,142	0,563	2,317
SII	0,0003	0,048	**<0,001**	1,0003	1,0001	1,001
Syntax Skoru	0,018	0,004	0,322	1,018	0,983	1,054
TIMI skoru	1,311	0,305	**<0,001**	3,711	2,598	5,299
Heart Skoru†	0,901	0,134	**0,023**	2,461	1,130	5,363

Referans kategori: sağ kalım grubu. GA: Güven Aralığı, OR: Odd ratio (oran).
**Model uyumluğu için albümin: g/dL, içeriden ele alınarak parametreler revize edilmiş ve işlem yapılmıştır.*
† Heart skoru, sadece NSTEMI ve USAP hastaları için hesaplanmıştır.

Tablo 6. AKS hastalarında nicel parametrelerin mortaliteye yönelik ROC analizi, prediktif değerler ve cut-off değerleri

Parametreler	AUC (%95 GA)	Cut-off	p	Sensitivite (%)	Spesifite (%)
Yaş (yıl)	0,649 (0,560 – 0,737)	≥ 69,5	**0,001**	%52,3	%72,5
SII	0,661 (0,574 – 0,748)	≥ 975,8	**<0,001**	%68,2	%62,9
TIMI skoru	0,857 (0,804 – 0,910)	≥ 5,5	**<0,001**	%90,9	%77,3
Heart skoru†	0,778 (0,633 – 0,922)	≥ 8,5	**0,008**	%87,5	%58,2
Syntax skor	0,532 (0,435 – 0,629)	11,75	0,435	%52,3	%51,8

AUC: Area under curve (eğri altında kalan alan). ROC: Receiver operating characteristic. GA: Güven Aralığı
Referans Kategori: sağ kalım grubu.
† Heart skoru, sadece NSTEMI ve USAP hastaları için hesaplanmıştır.
♦ Daha düşük değerler, pozitif durum (mortalite) ile ilişkilidir.

Sonuç: Yüksek SII düzeyleri; mortalite, inotrop ve mekanik ventilatör desteği ihtiyacı, düşük ejeksiyon fraksiyonu ve yüksek TIMI/HEART skorları ile anlamlı ilişki gösterdi. SII için belirlenen 975,8 cut-off değeri, hastane içi olumsuz sonuçları orta düzeyde duyarlılık ve özgüllükle öngördü.

Anahtar Kelimeler: Akut koroner sendrom, SII, prognoz, mortalite, biyomarker

Bildiri No: 3319

Acil Servise Başvuran 65 Yaş ve Üstü Hastalarda Şok İndeksi Kreatininin Prognostik Önemi

Zerrin Defne Dündar[1], Kübra Yurter[1], Sami Ataman[1], Ömer Jaradat[1]

[1]Necmettin Erbakan Üniversitesi Tıp Fakültesi Acil Tıp Anabilim Dalı, Konya, Türkiye

Giriş-Amaç: Dünya genelinde 65 yaş üstü acil servis başvuruları artarken, yaşlanmaya bağlı fizyolojik değişimler geleneksel vital bulguların prognostik güvenilirliğini kısıtlamaktadır. Mortaliteyle ilişkisi bilinen böbrek fonksiyonları ve şok indeksinin birleşimi olan yeni parametreler, farklı acil servis hasta gruplarının yönetiminde kritiktir. Kırılgan yaşlı grupta başvuru anında hızlı ve güvenilir risk değerlendirmesi sunabilecek bu yeni belirtecin etkinliğini değerlendirmek klinik önem arz etmektedir. Bu çalışmada, geriatrik acil servis hasta popülasyonda hastane içi mortaliteyi öngörmede şok indeksi kreatinin kombinasyonunun araştırılması amaçlanmıştır.

Gereç-Yöntem: Bu retrospektif gözlemsel çalışmaya, bir üniversite hastanesi acil servisine 4 aylık periyotta 65 yaş ve üstü travmatik olmayan nedenlerle başvuran hastalar dahil edilmiştir. Hastaların elektronik dosyalarından demografik özellikleri, tıbbi özgeçmişleri, başvuru şikayetleri, vital bulguları, kreatinin değerleri ve hastane içi sonlanım bilgileri kaydedilmiştir. Hastaların şok indeksleri ve şok indeks kreatinin değerleri hesaplanmıştır. Çalışmanın ana sonlanım noktası hastane içi mortalite olarak belirlenmiştir. Sağ kalan ve eksitus olan hasta grupları arasında parametreler uygun istatistiksel metotlarla karşılaştırılmıştır.

Bulgular: Çalışmaya toplam 3129 hasta dahil edilmiştir. Hastaların ortanca yaşı 75 (min. 65 – maks. 102) yıldı ve %51,1'i erkekti. Hastane içi mortalite oranı %6,8'dir. Eksitus olan ve sağ kalan hasta grupları arasında demografik özellikler, başvuru şikayetleri ve komorbiditeler arasında anlamlı fark tespit edilmedi (hepsi için $p > 0,005$). Eksitus olan hastaların şok indeksi (0,77) sağ kalan hastalardan (0,63) anlamlı olarak daha yüksekti ($p < 0,001$). Eksitus olan hastaların kreatinin klerensi (38,65) sağ kalan hastalardan (56,35) anlamlı olarak daha düşüktü ($p < 0,001$). Eksitus olan hastaların şok indeksi kreatinin değeri (36,41) sağ kalan hastalardan (7,93) anlamlı olarak daha yüksekti ($p < 0,001$). Hastane içi mortaliteyi öngörü için şok indeksi kreatinin EAA değeri (0,726), şok indeksi ve kreatinin klerensi EAA değerlerinden (0,678 ve 0,670) daha yüksekti.

Sonuç: Çalışma sonuçlarımız şok indeksi kreatinin birlikteliğinin geriatrik hastalarda hastane içi mortalite riskini belirlemede tekil parametrelere göre daha güvenilir ve güçlü bir prognostik gösterge olduğunu ortaya koymaktadır.

Anahtar Kelimeler: şok indeksi kreatinin, geriatri, mortalite, şok indeksi

Bildiri No: 3383

Öksürük Sonrası Gelişen Spontan Renal Kist Rüptürü: Nadir Bir Olgu Sunumu

Serkan Günay[1]

[1]Hitit Üniversitesi Çorum Erol Olçok Eğitim ve Araştırma Hastanesi, Acil Tıp Ana Bilim Dalı

Giriş-Amaç: Renal kistler toplumda sık görülmekle birlikte, çoğu olguda asemptomatik seyir gösterir. Renal kist rüptürü nadir bir klinik durumdur ve çoğunlukla travmaya sekonder olarak gelişir. Travma öyküsü olmaksızın ortaya çıkan spontan renal kist rüptürü ise oldukça enderdir. Bu olgu sunumunda, öksürük sonrası gelişen yan ağrısı şikâyeti ile acil servise başvuran ve spontan renal kist rüptürü tanısı alan nadir bir vakayı tartışmayı amaçladık.

Gereç-Yöntem: Bu çalışma ile ilgili olarak hastadan bilgilendirilmiş onam alınmıştır.

Bulgular: Elli yaşında erkek hasta, öksürük sonrası gelişen sağ yan ağrısı, batında yanma hissi ve idrara çıkamama şikâyetleri ile acil servise başvurdu. Hastanın özgeçmişinde kronik böbrek hastalığı ve geçirilmiş derin ven trombozu öyküsü mevcuttu; düzenli olarak asetilsalisilik asit ve rivaroksaban kullanmaktaydı. Acil servise başvuru anındaki vital bulguları; arteriyel kan basıncı 125/80 mmHg, nabız 80 atım/dk, oksijen satürasyonu %95 ve vücut ısısı 36,5 °C olarak saptandı. Fizik muayenede suprapubik bölgede hassasiyet dışında patolojik bulgu izlenmedi.Acil servise başvuru öncesinde dış bir sağlık kuruluşunda mesane sondası takıldığı ve yaklaşık 3500 mL berrak renkli idrar drenajı sağlandığı öğrenildi. Kliniğimize başvuruda idrar rengi berraktı. Laboratuvar tetkiklerinde serum kreatinin düzeyinin 2,4 mg/dL olduğu (bazal kreatinin: 1,0–1,4 mg/dL) saptandı; diğer parametreler normal sınırlardaydı. Acil servis izlemi sırasında hematüri gelişmesi üzerine hastaya kontrastsız abdominal bilgisayarlı tomografi çekildi. Görüntülemede, sağ böbrekte ve perirenal alanda olası kanamaya bağlı olduğu düşünülen değişiklikler izlendi (Şekil 1).Hasta, renal kist rüptürü ön tanısıyla üroloji kliniğine konsülte edilerek yatırıldı. Non-operatif izlem altında hematürisi gerileyen ve klinik olarak stabil seyreden hasta, üçüncü gününde taburcu edildi.

Şekil 1. Renal kist rüptürünün kontrastsız abdominal bilgisayarlı tomografi görüntüsü

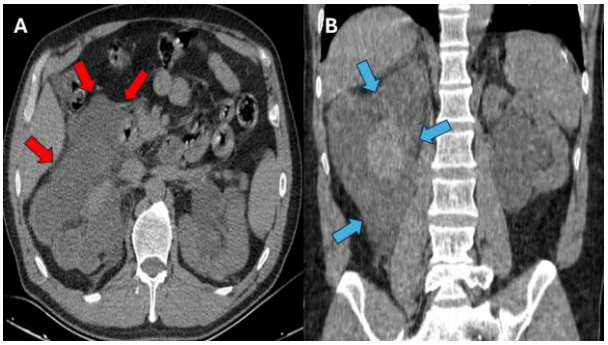

A. Aksiyel kesitlerde böbrek etrafındaki sıvı (kırmızı ok) B. Koronal Kesitlerde böbrek etrafındaki sıvı (mavi ok)

Sonuç: Renal kist rüptürü nadir görülen bir klinik tablodur ve spontan gelişimi oldukça enderdir. Sunulan olguda, öksürük sonrası yan ağrısı ile başvuran bir hastada spontan renal kist rüptürünün nadir bir klinik prezentasyonu ortaya konulmuştur. Acil servis hekimlerinin, yan ağrısı ile başvuran hastaların ayırıcı tanısında spontan renal kist rüptürünü göz önünde bulundurmaları ve bu olguların tanısal değerlendirmesinde dikkatli olmaları önemlidir.

Anahtar Kelimeler: renal kist rüptürü, spontan, öksürük, acil servis

Bildiri No: 3699

Anafilaksi Ön Tanısı İle İzlenirken Stafilokoksik Toksik Şok Sendromu Tanısı Alan Bir Olgu

Tuğba Yıldırım[1], Mesut Bala[1], Fatih Tanrıverdi[2], Dilay Katırcı[1]
[1]Ankara Sincan Eğitim ve Araştırma Hastanesi, Anesteziyoloji ve Reanimasyon Kliniği, Yoğun Bakım
[2]Ankara Sincan Eğitim ve Araştırma Hastanesi, Acil Tıp Kliniği

Giriş-Amaç: Stafilokoksik toksik şok sendromu (TSS; Toxic Shock Syndrome), Staphylococcus aureus kaynaklı süperantijen toksinlerinin neden olduğu, erken dönemde anafilaksi veya sepsisi taklit edebilen nadir ancak ölümcül seyirli bir klinik tablodur [1]. Klinik benzerlik nedeniyle erken tanı güç olabilir. Bu olguda, anafilaksi ön tanısı ile izlenirken TSS tanısı alan genç bir kadın hasta sunulmaktadır.

Gereç-Yöntem: Olgu: Yirmi dört yaşında kadın hasta, üst solunum yolu enfeksiyonu nedeniyle sefdinir kullanımı ve bitki çayı tüketimini takiben 36 saat içinde yaygın döküntü, nefes darlığı ve hipotansiyon gelişmesi üzerine başvurdu. Anafilaksi ön tanısıyla adrenalin infüzyonu başlandı ve femoral kateter takıldı.

Bulgular: Yoğun bakıma kabulünde APACHE II skoru 23 (%48 mortalite) ve SOFA skoru 5 olarak hesaplandı. Görüntülemede rahim içi araç (RİA) saptandı ve yatışın 4. gününde çıkarıldı. Laboratuvar incelemelerinde akut böbrek hasarı, AST/ALT, CK, CRP ve laktat yüksekliği, trombositopeni izlendi. Vajinal kültürde Escherichia coli, derin trakeal aspirat (DTA) kültüründe Staphylococcus aureus üredi; ancak enfeksiyon hastalıkları kliniği tarafından anlamlı bulunmadı. Hastanemizde ve dış laboratuvarlarda TSST-1 (Toxic Shock Syndrome Toxin-1) düzeyine bakılamadı. IgE, eozinofil ve triptaz düzeyleri normaldi. Beta-laktam antibiyotiklerden kaçınılarak ciprofloxacin, teikoplanin ve klindamisin tedavisi başlandı. Klinik yanıt klindamisin tedavisinin 5. gününde alındı. Yoğun bakım yatışının 4–5. saatinde bilinç bulanıklığı ve stridor gelişmesi üzerine ameliyathane koşullarında, KBB eşliğinde erken entübasyon gerçekleştirildi. 160 mg/gün metilprednizolon tedavisi başlanıp kademeli olarak azaltıldı. Larenks ödemi yoğun bakım yatışının 7. günde, ciltteki eritem 8. günde geriledi. Takipte deskuamasyon gelişti. Cilt biyopsisi, nonspesifik bulgular gösterdi. Hasta 8. günde ekstübe edilip 14. günde tam iyileşmeyle taburcu edildi.

Sonuç: TSS, erken tanı ve uygun tedaviyle mortalitesi azaltılabilen bir klinik tablodur. Takipte deskuamasyon gelişmesi, olgunun Centers for Disease Control and Prevention (CDC) tanı kriterleriyle TSS tanısı açısından yüksek uyum gösterdiğini desteklemiştir. Anafilaksi benzeri prezantasyonlarda TSS mutlaka ayırıcı tanıda düşünülmelidir. Bu olgu, erken klinik şüphe, multidisipliner yaklaşım, toksin baskılayıcı antibiyotik ve steroid tedavisinin önemini vurgulamaktadır [2,3].

Anahtar Kelimeler: Stafilokoksik toksik şok sendromu, Anafilaksi, Rahim içi araç (RİA), Toksik şok sendromu toksini-1 (TSST-1), Klindamisin

Bildiri No: 3835

Karın Ağrısı ile Başvuran Hastada Direkt Batın Grafisinde Yabancı Cisim Şüphesi Oluşturan Matür Kistik Teratom

Halil Bayar[1], Mustafa Kürşat Ayrancı[1]

[1]Necmettin Erbakan Üniversitesi Tıp Fakültesi, Acil Tıp Anabilim Dalı, Konya

Giriş-Amaç: Teratom; yağ dokusu ve kalsifikasyon içerebilmeleri, görüntülemede heterojen görünümler oluşturabilirler.Karın ağrısı ve ileus şüphesi olan hastalarda ayakta direkt batın grafisi sıklıkla ilk basamak görüntüleme yöntemi olarak kullanılmaktadır.Pelviste izlenen opasiteler yabancı cisim ile karışabilmekte; gereksiz adli vaka değerlendirmesine ve tanısal süreçte gecikmelere yol açabilmektedir.Bu olgu, direkt grafide yabancı cisim şüphesi uyandıran pelvik opasitelerin ileri görüntüleme ile matür kistik teratom lehine değerlendirilmesi sunulmuştur.

Gereç-Yöntem: Yirmi beş yaşında, üç gündür devam eden karın ağrısı ve kabızlık şikâyetleri ile acil servise başvurdu. Yabancı cisim yutma öyküsü tariflemedi.Fizik muayenede epigastrik bölgede derin palpasyonla hassasiyet mevcuttu saptanmadı. Alt kadranlarda palpasyonda hassasiyet vardı. Hastanın oral alımı kesilerek sıvı ve ondansetron 8 mg IV başlandı.Ayakta direkt batın grafisinde pelviste/rektum hizasında izlenen halkasal opasiteler nedeniyle yabancı cisim olasılığı düşünüldü ve hasta başlangıçta adli vaka kapsamında değerlendirildi.Ultrasonografide akut cerrahi patoloji lehine bulgu saptanmadı.Bilgilendirilmiş onam sonrası çekilen kontrastlı pelvis BT'de ince bağırsak anslarında ileus ile uyumlu dilatasyon (ileal anslarda yaklaşık 6,5 cm'ye ulaşan dilatasyon) ve hava-sıvı seviyelenmeleri izlendi.Ek olarak sağ over düzeyinde yaklaşık 2,5 cm çapında, yağ dansitesi içeren, düzgün sınırlı lezyon saptandı; matür kistik teratom (dermoid kist) lehine değerlendirildi.Genel cerrahi konsültasyonu sonrası yapılan kolonoskopide lümen içerisinde yabancı cisim veya obstrüksiyona neden olabilecek patolojik bulguya rastlanmadı.

Halkasal Opasite

Ayakta direkt batın grafisinde pelvis düzeyinde/rek¬tum projeksiyonunda halkasal opasiteler.

Matür Kistik Teratom

Pelvik aksiyal BT'de yağ dansitesi içeren, düzgün sınırlı lezyon (matür kistik teratom ile uyumlu).

Bulgular: Teratomların yağ/kalsifikasyon içeriği nedeniyle pelvis grafilerinde opasite oluşturabildiği ve yabancı cisim ile karışabildiği bilinmektedir.Sunulan olguda da direkt grafideki halkasal opasiteler başlangıçta yabancı cisim şüphesini gündeme getirmiş ve adli vaka yaklaşımına neden olmuştur.BT, hem bağırsak obstrüksiyonu/ileus değerlendirmesinde hem de teratomların karakteristik yağ içeriği ve anatomik lokalizasyonunun ortaya konmasında yüksek tanısal doğruluğa sahiptir. Klinik bulgular ile direkt grafi bulgularının uyumsuz olduğu olgularda ileri görüntüleme yöntemlerine başvurulması, tanısal hataların ve gereksiz adli süreçlerin önlenmesi açısından önemlidir.

Sonuç: Karın ağrısı ve ileus şüphesi ile başvuran hastalarda direkt batın grafisinde saptanan pelvik opasitelerin ayırıcı tanısında matür kistik teratom gibi oluşumlar akılda tutulmalıdır.Yanlış adli vaka değerlendirmesi ve tanısal gecikmelerin önlenmesinde kritik öneme sahiptir.

Anahtar Kelimeler: Matür Kistik Teratom, Yabancı Cisim, İleus, Direkt Batın Grafisi, Bilgisayarlı Tomografi

Bildiri No: 3837

Acil Servise Servikal Omurga Travması ile Başvurup Beyin Cerrahisi Yatışı Yapılan Hastalarda Klinik Sonuçlar ve Prognostik Faktörler: Beş Yıllık Tek Merkezli Çalışma

Fatih Karataş[1], Mahmut Sertdemir[2], Mustafa Özkaya[2], Muhammed Şamil Sağlam[2]

[1]Yüksekova Devlet Hastanesi, Nöroşirürji Kliniği, Hakkari
[2]Necmettin Erbakan Üniversitesi, Tıp Fakültesi, Nöroşirürji Anabilim Dalı, Konya

Giriş-Amaç: Servikal omurga travması acil serviste yüksek morbidite ve mortalite ile ilişkili klinik bir durumdur. Bu çalışmada, servikal travma nedeniyle acil servisten beyin cerrahisi servisine yatırılan hastaların demografik özellikleri, travma mekanizmaları, tedavi yaklaşımları ve mortaliteyi etkileyen prognostik faktörlerin değerlendirilmesi amaçlanmıştır.

Gereç-Yöntem: Bu retrospektif çalışma, 2020–2025 yılları arasında servikal travma nedeniyle acil servisten nöroşirürji servisine yatırılan 40 ardışık hastayı kapsamaktadır. Ayaktan tedavi edilen veya diğer branşlara yönlendirilen olgular dışlanmıştır. Hastaların demografik verileri, travma mekanizması, motor defisit varlığı, komorbiditeleri, antikoagülan/antiagregan kullanımı, uygulanan tedavi (cerrahi/konservatif) ve klinik sonuçları kaydedilmiştir. Travma mekanizmasına göre cerrahi oranları, mortalite ile ilişkili klinik faktörler ve motor defisit–mortalite ilişkisi analiz edilmiştir.

Bulgular: Hastaların yaş ortalaması 59,7 ± 20,5 yıl olup %77,5'i erkekti. En sık travma mekanizmaları araç içi trafik kazası (%45) ve kendi seviyesinden düşme (%22,5) olarak saptandı. Yüksek enerjili travmalar cerrahi gereksinimi ile ilişkiliydi; araç içi trafik kazalarında cerrahi oranı %83,3'e kadar yükseldi. Yaş ile düşük enerjili düşme arasında anlamlı pozitif korelasyon bulundu ($r = 0.538$, $p < 0.001$). Hastaların %70'i cerrahi olarak tedavi edildi. Motor defisit 12 hastada mevcut olup bu grubun tamamına cerrahi uygulandı. Genel mortalite oranı %25 idi; motor defisit bulunanlarda mortalite %75'e yükselirken, defisiti olmayanlarda %3,6 olarak saptandı. Antikoagülan (%50) ve antiagregan (%40) kullanımı ile komorbidite varlığı (%50) mortaliteyi artıran önemli faktörlerdi.

Sonuç: Servikal travma nedeniyle yatırılan hastalarda cerrahi tedavi oranı yüksektir. Yüksek enerjili travmalar, motor defisit varlığı, ileri yaş, antitrombotik tedavi kullanımı ve komorbiditeler mortaliteyi belirgin olarak artırmaktadır. Bu nedenle erken nörolojik değerlendirme ve yüksek riskli hastaların yakın izlenmesi klinik sonuçları iyileştirmede kritik öneme sahiptir.

Anahtar Kelimeler: travma, servikal omurga, servikal fraktür

Bildiri No: 3865

Akut Kompartman Sendromunun Acil Müdahalesinin Önemi

Umman Menendi[1]

[1]Karaman Eğitim ve Araştırma Hastanesi

Giriş-Amaç: Akut kompartman sendromu, miyofasiyal kompartmanda artan basınç nedeniyle doku iskemisinin oluştuğu bir durumdur. Hızlı tanı ve tedavi gerektiren acil cerrahi bir durumdur. Akut kompartman sendromunun tedavisindeki temel amaç, etkilenen tüm damar, sinir ve kaslara olan kompresyonu acil olarak azaltmaktır.

Gereç-Yöntem: 23 yaşında fabrikada çalışan bir hasta iş makinasına kolunun sıkışması sonrası Acil servise başvurmuş. Hastanın sağ önkolda ağrı şikayeti ile Ortopedi ve Travmatolojı Bölümüne tarafıma danışıldı. Hasta olay anından itibaren ağrı şikayetinin giderek arttığını belirtti. Hastanın muayenesi yapılıp grafisi çekildi. Hastanın grafilerinde patolojı saptanmadı, radial ve ulnar nabızları zayıf alındı(Resim 1). Sağ üst ekstremitede eklem hareketlerini yapamıyordu. Sağ önkol sol önkola göre şiş ve his kaybı oluşmaya başlamıştı. Hastanın kliniği giderek kötüleşmekteydi. Hastanın sağ önkoluna Acil serviste hızlıca fasiyotomi açılarak El cerrahisi olan bir merkeze sevk edildi(Resim 2). Hastanın 6 ay sonraki kontrolünde fonksiyon kaybı saptanmadı.

Bulgular: Akut ağrı, şişlik ve yaralanma öyküsü olan hastalarda akut kompartman sendromu olasılığı mutlaka göz önünde bulundurulmalıdır. Ayrıcı tanıda derin ven trombozu, selülit, gazlı kangren, rabdomiyoliz, periferik damar yaralanmalarını unutmamalıyız. Erken tanı çok önemlidir çünkü tanıdan fasiyotomiye kadar geçen süre, sonucu etkileyen en önemli faktördür. İyi bir klinik sonuç elde etmek ve felaket bir sonucu önlemek için kapsamlı bir dekompresyon şarttır(6).

Hastanın Acil serviste travma sonrası grafileri

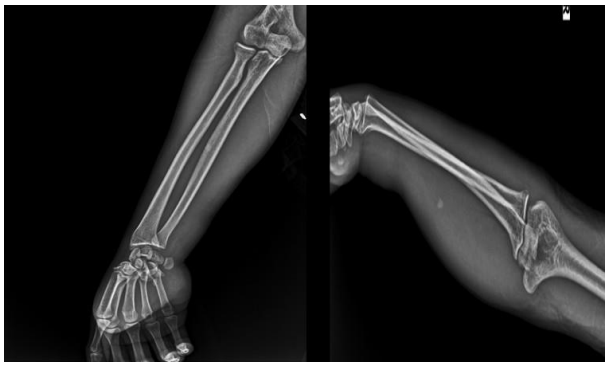

Hastanın Acil serviste travma sonrası grafileri

Ön kol Acil Servise başvuru ve sonrası fasiyotomi görüntüleri

Ön kol Acil Servise başvuru ve sonrası fasiyotomi görüntüleri

Sonuç: Kompartman sendromunun tedavisinde prognoz, teşhisin ve müdahalenin ne kadar hızlı yapıldığına bağlıdır. Fasyotomi olay anından itibaren ilk 6 saat içinde yapıldığında uzuv fonksiyonunda neredeyse kayıp görülmemekteyken, 6 saatten sonra kalıcı sinir, kas hasarı olabilir. Gecikmiş vakalarda eklem kontraktürü ve çok gecikmiş vakalarda ekstremite amputasyonu gerekebilir.

Anahtar Kelimeler: Akut kompartman sendromu, fasiyotomi

Bildiri No: 3890

Yılan Isırması Sonrası Anafilaktik Şok: Kounis Sendromunun Nadir Bir Prezentasyonu

Burak Hasgül[1], Gökçen Küçükaydın[1], Ahmet Burakhan Koç[1]

[1]Acil Tıp Anabilim Dalı, Tokat Gaziosmanpaşa Üniversitesi, Tokat, Türkiye

Giriş-Amaç: Anafilaksi, mast hücreleri ve bazofillerden ani mediatör salınımı sonucu ortaya çıkan sistemik bir aşırı duyarlılık reaksiyonudur. Etyolojide en sık görülenler yetişkinlerde, ilaçlar ve zehirlerken; çocuklarda ise gıdalardır. Türkiye'de anafilaksiye bağlı mortalite oranı milyonda 0,35-1,06 olarak bildirilmektedir. Zehir kaynakları arasında arılar, ateş karıncaları ve yılanlar bulunur. Şok, nörotoksik bulgular, spontan kanama veya hızla ilerleyen ödem durumlarında yılan antivenomu verilmelidir. Kounis sendromu, aşırı duyarlılık reaksiyonları sırasında mast hücre aktivasyonu tarafından tetiklenen akut koroner sendrom (AKS) olarak tanımlanır ve anafilaksinin nadir ancak önemli bir komplikasyonudur.

Gereç-Yöntem: 73 yaşında erkek hasta, tarlada çalışırken sağ ayak bileğinden yılan ısırması sonrası acil servise getirildi. Isırılmanın ardından senkop, göğüs ağrısı, dispne, mide bulantısı, kusma ve soğuk terleme gelişti. Tıbbi öyküsünde hipertansiyon, diabetes mellitus ve koroner arter hastalığı vardı. Hastaneye geldiğinde letarjik ve dezoryanteydi.

Bulgular: Kan basıncı 65/40 mmHg ve nabız 130/dk ölçüldü. Oskültasyonda bilateral ronküs ve taşipne saptandı. Sağ ayak bileğinde yılan ısırığıyla uyumlu beş adet abrazyon kaydedildi (Şekil 1). Elektrokardiyografide DI ve aVL'de ST segment elevasyonu izlendi (Şekil 2). Hastaya toplam 1 mg (0,5 mg + 0,5 mg) intramüsküler adrenalin, yılan antivenomu, intravenöz glukokortikosteroidler, oksijen, hidrasyon ve 300 mg oral aspirin verildi. Kardiyoloji konsültasyonu alındı ve akut miyokard enfarktüsü şüphesiyle koroner anjiyografi yapıldı. Obstrüktif lezyon saptanmadı ve semptomlar anafilaktik şoka bağlandı. Kounis sendromu şüphesiyle yoğun bakıma alındı. Konservatif tedavi ile durumu iyileşti ve anafilaksi geriledi. Mental durumu, vital belirtileri ve EKG bulguları normale döndü ve üçüncü gün iyilik haliyle taburcu edildi.

Şekil 1

Şekil 2

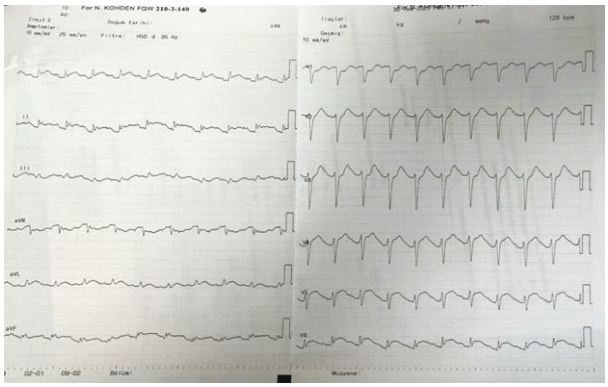

Sonuç: Yılan ısırıkları, kuru ısırığından ölümcül sonuçlara kadar geniş bir spektrumda ortaya çıkabilir. Zehirlenme sonrası iskemik EKG değişiklikleri olan hastalarda Kounis Sendromu dikkate alınmalıdır. Yılan antivenomu, temel bir tedavi seçeneği olmaya devam etmektedir.

Anahtar Kelimeler: Kounis Sendromu, Yılan Antivenomu, Yılan Isırması, Anafilaktik Şok

Bildiri No: 3926

Ablasyon Sonrası Gelişen İyatrojenik Hemopnömoperikardiyum: Nadir Bir Olgu Sunumu

İlteriş Kağan Çandır[1], Ahmet Boğaz[1], Mustafa Kürşat Ayrancı[1], Sedat Koçak[1]

[1]Necmettin Erbakan Üniversitesi Tıp Fakültesi Acil Tıp A.B.D

Giriş-Amaç: Hemopnömoperikardiyum, perikard boşluğunda eş zamanlı hava ve kan birikimi ile karakterize, nadir ancak hızla kardiyak tamponada ilerleyebilen, yaşamı tehdit eden bir klinik tablodur. En sık penetran toraks travmalarına bağlı olarak bildirilmekle birlikte; santral venöz kateterizasyon, kalıcı pacemaker implantasyonu, torasik cerrahi ve endoskopik girişimler gibi invaziv işlemler sonrasında iyatrojenik olarak da ortaya çıkabilmektedir. Klinik bulguların özgül olmaması ve tanının sıklıkla gecikmesi nedeniyle mortalite riski yüksektir.

Gereç-Yöntem: Acil serviste nadir görülen iyatrojenik hemopnömoperikardiyum etiyolojisine yönelik bir olgu sunumu yapılmıştır.

Bulgular: 43 yaşında erkek hasta, yaklaşık 10 gün önce atriyal fibrilasyon tanısıyla kateter ablasyonu uygulanmasının ardından taburcu edilmişti. Hasta, bugün artan nefes darlığı şikâyeti ile acil servise başvurdu. Fizik muayenede hasta sırtüstü pozisyonda şiddetli ağrı tariflemekteydi; sol bazallerde ralleri mevcuttu ve sağ alt ekstremitede belirgin ödem saptandı. Vital bulgularında kan basıncı 115/80 mmHg, nabız 80/dk idi; oda havasında oksijen satürasyonu %85'lere kadar düşmekteydi.Laboratuvar incelemelerinde C-reaktif protein (CRP) 44,58 mg/L, WBC 35,23×10⁹/L, INR 2,58 ve kreatinin 1,4 mg/dL olarak saptandı. Alt ekstremite Doppler ultrasonografisinde derin ven trombozu izlenmedi, cilt altı ödem mevcuttu.Kardiyoloji tarafından yapılan ekokardiyografide EF %50 olarak ölçüldü; sağ atriyum ve sağ ventrikül geniş, kalbi çepeçevre saran yaklaşık 1 cm perikardiyal efüzyon mevcuttu. Sağ ventrikül ön yüz ve lateralinde 2,0 cm'ye ulaşan, perikard içerisinde bubble görünümü izlendi. Pulmoner BTAsında perikardiyal alanda anteriorda hava imajı, posteriorda en derin noktada 1,5 cm'ye ulaşan yoğun içerikli efüzyon saptandı (hemopnömoperikardiyum ile uyumlu).Hasta; göğüs cerrahisi, genel cerrahi, kalp ve damar cerrahisi ile kardiyoloji bölümlerine danışıldı. Atriyo-özofageal fistül ve hemopnömoperikardiyum açısından ileri değerlendirme ve takip amacıyla hasta, 112 aracılığıyla Ankara Bilkent Şehir Hastanesi'ne sevk edildi.

Sonuç: İyatrojenik hemopnömoperikardiyum, invaziv işlemler sonrasında nadiren gelişmesine rağmen, erken tanınmadığında fatal seyredebilen ciddi bir komplikasyondur. Özellikle invaziv kardiyak girişim öyküsü bulunan ve ani klinik kötüleşme gelişen hastalarda bu tanının ayırıcı tanıda akılda tutulması, erken görüntüleme yöntemleri ile hızlı tanı konulması hasta sağkalımı açısından kritik öneme sahiptir.

Anahtar Kelimeler: Atriyal fibrilasyon, Ablasyon, İyatrojenik hemopnömoperikardiyum, Atriyo-özofageal fistül

Abstract No: 3961

Emergency Department–Based Hip Fracture Surgery Timing and Its Impact on Mortality and Morbidity in Elderly Patients: A Retrospective Study

Mete Gedikbaş[1], Ahmet Tuğrul Zeytin[2]

[1]Department of Orthopaedics and Traumatology, Bilecik Şeyh Edebali University School of Medicine
[2]Department of Emergency Medicine, Bilecik Şeyh Edebali University School of Medicine

Introduction: Hip fractures in elderly patients are associated with substantial morbidity and mortality and represent a significant burden on emergency departments. Time to surgery has been proposed as a modifiable risk factor; however, evidence focusing specifically on emergency department (ED)–based cohorts remains limited. This study aimed to evaluate the impact of time from ED admission to surgery on postoperative outcomes in elderly patients with hip fractures.

Materials and Methods: This retrospective study included 293 patients aged 65 years and older who presented to the emergency department with hip fractures and subsequently underwent surgical treatment. Patients were categorized according to the time from ED admission to surgery: Group 1 (≤24 hours, n=68), Group 2 (24–48 hours, n=119), and Group 3 (> 48 hours, n=106). Demographic characteristics, comorbidities, surgical procedures, intensive care unit (ICU) admission, length of hospital stay, and 1-year mortality were compared between groups using appropriate statistical analyses.

Results: No significant differences were observed among the groups in terms of age, sex, or comorbidity burden ($p > 0.05$). Prolonged time to surgery was significantly associated with increased total hospital length of stay (Group 1: 6.03 days vs. Group 3: 9.73 days; p=0.008) and higher ICU admission rates (Group 1: 2.9% vs. Group 3: 17.9%; p=0.004). One-year mortality increased markedly with surgical delay, rising from 1.5% in patients operated on within 24 hours to 27.4% in those whose surgery was delayed beyond 48 hours ($p < 0.001$).

Conclusion: Among elderly patients presenting to the emergency department with hip fractures, surgical delays exceeding 48 hours were associated with significantly higher mortality and postoperative morbidity. These findings emphasize the critical role of early, multidisciplinary ED-based management to facilitate timely surgical intervention and improve clinical outcomes in this high-risk population.

Keywords: elderly patients, hip fracture, morbidity, mortality, surgical timing

Bildiri No: 4032

Fahr Sendromunda Zor Havayoluna Karşı Kurtarıcı Bir Yaklaşım: Ultrason Eşliğinde İnterskalen Brakial Pleksus Bloğu

Merve Yusifov[1]

[1]Konya Beyhekim Eğitim ve Araştırma Hastanesi

Giriş-Amaç: Fahr sendromu, bazal gangliyon ve serebral korteksin simetrik kalsifikasyonları ile karakterize nadir nörodejeneratif hastalıktır. Etyolojisinde inflamatuar, metabolik, otoimmün, genetik faktörler rol oynayabilir. Klinik olarak parkinsonizm, epileptik nöbetler, kognitif bozukluk, laringospazm, kardiyak irritabilite, azalmış miyokard kontraktilitesi görülebilir; bu semptomlar sinir sistemi ve vasküler yapılardaki yaygın kalsifikasyon ve hipokalsemi ile ilişkilidir. Genel anestezi; laringeal distoni, laringospazm, aspirasyon, kardiyak aritmi, zor entübasyon gibi ciddi komplikasyonlar açısından risklidir. Rejyonel anestezi; ameliyathanelerde olduğu gibi, acil servislerde de sedasyon ve genel anesteziye alternatif olarak, üst ekstremite eklem redüksiyonlarında kullanılabilir. İnterskalen brakial pleksus bloğu, uygulanması kolay, başarı oranı yüksek olduğundan, postoperatif analjezi sağladığından üst ekstremite cerrahilerinde sıklıkla kullanılmaktadır. Olgu, literatürde Fahr sendromunda rejyonel anestezi ile gerçekleştirilen ender uygulamalardan biridir. Bu olguda Fahr sendromlu bir hastada ultrason eşliğinde uygulanan interskalen brakial pleksus bloğu ile başarılı anestezi yönetimimizi sunmayı amaçladık.

Gereç-Yöntem: 46 yaşındaki kadın hastaya sağ korakoid kırığı-omuz çıkığı nedeniyle cerrahi operasyon planlandı. Preoperatif değerlendirmede konuşma bozukluğu, involunter göz ve ekstremite hareketleri mevcuttu; Mallampati skoru 4 olup zor havayolu riski öngörüldü. Beyin BT'de bazal gangliyonlarda yaygın simetrik kalsifikasyonlar izlendi. Standart monitörizasyon uygulandı; başlangıç KAH 84/dk, SpO_2 %94 ve NIBP 154/93 mmHg idi. İşlem öncesi midazolam 0.03mg/kg ve fentanil 1mcg/kg intravenöz uygulandı. Ultrason eşliğinde supraklaviküler fossadan başlayan taramada brakiyal pleksus hiperekoik "üzüm salkımı" görünümünde görüntülendi, prob sefalik yönde interskalen oluğa kaydırıldı. Sinir kökleri anterior ve medial skalen kasları arasında hipoekoik dairesel yapılar ("trafik ışığı"işareti) şeklinde izlendi. Düzlem içi teknikle ilerletilen iğne, periferik sinir stimülatörü ile doğrulandıktan sonra 15mL %0.25 bupivakain uygulandı. Blok sonrası 30. dakikada yeterli duyu ve motor blok oluştu.

Bulgular: Yaklaşık 4 saat süren cerrahi boyunca ek analjezik ihtiyacı olmadı, hemodinamisi stabil seyretti ve intraoperatif veya postoperatif dönemde komplikasyon gelişmedi.

Sonuç: Ultrason eşliğinde periferik sinir blokları, etkili ve güvenli bir anestezi yöntemidir. Bununla birlikte, olası nörolojik ve kardiyak komplikasyonlara karşı genel anestezi ekipmanının ve zor havayolu hazırlığının mutlaka hazır bulundurulması önerilir.

Şekil

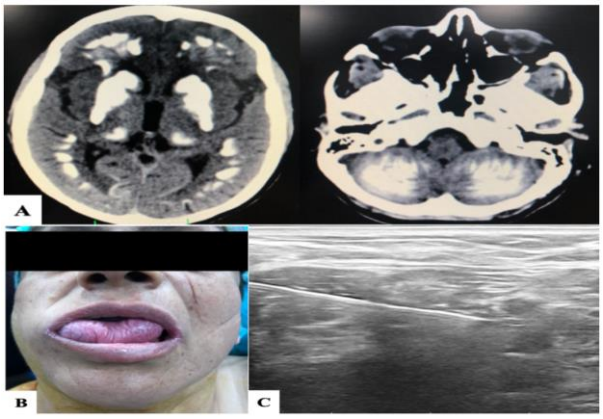

A. Bilgisayarlı tomografi ile görüntülenen serebral kalsifikasyonlar, B. Hastanın yüz görünümü, C. İnterskalen brakial pleksus bloğu

Anahtar Kelimeler: Fahr Sendromu, İnterskalen Brakial Pleksus Bloğu

Bildiri No: 4204

Pulmoner Alveolar Mikrolitiazis Üçüncü Evre Hastasında Akciğer Ultrasonografi Bulguları

Kübra Yurter[1], Mustafa Kürşat Ayrancı[1], Ömer Jaradat[1]

[1]Necmettin Erbakan Üniversitesi, Tıp Fakültesi, Acil Tıp Anabilim Dalı, Konya, Türkiye

Giriş-Amaç: Pulmoner alveolar mikrolitiazis, diffüz intra-alveoler kalsiyum-fosfat birikimi ile karakterize son derece nadir görülen genetik bir hastalıktır. Klasik radyolojik "kum fırtınası" ve "beyaz akciğer" paternleri bilinmekle birlikte, pulmoner alveolar mikrolitiazisin akciğer ultrasonu özellikleri yeterince tanımlanmamış olup, literatürde sadece bir vaka sunumunda plevral anormallikler tarif edilmiştir. Bu olgu sunumu, pulmoner alveolar mikrolitiazisin üçüncü evresindeki bir hastanın akciğer ultrasonografi bulgularını sunmaktadır

Gereç-Yöntem: 16 yıllık pulmoner alveolar mikrolitiazis öyküsü olan 35 yaşındaki erkek hasta, akut hipoksemi ile acil servise başvurdu. Diğer geliş vital parametreleri normal iken solunum sayısı 26/dk ve SpO_2'si %79 (oda havasında) olarak ölçüldü. Hastanın fizik muayenesinde takipne ve yaygın ronküs işitildi. Hastanın stabilizasyonu sağlanıp oksijen tedavisi devam ederken LUS (akciğer ultrasonografisi) yapıldı.

Bulgular: SonoHealth® D2CP-Faz Dizi Prob / Lineer Prob (SonoHealth Medical Technologies, Guangzhou, Çin) kullanılarak yapılan 12 noktalı yatak başı LUS'ta, bilateral anterior süperior, posterior süperior ve posterior inferior alanlarda belirgin parietal (4.4 mm) ve visseral (1.2 mm) plevral kalınlaşma (toplam: 5.6 mm) ve düzensizlik saptandı (Resim 1a, b). Diyafram ultrasonunda, normal ekspirasyon sonu ve inspirasyon sonu diyafram kalınlığı gözlendi (sırasıyla 1.9 mm'ye ve 0.25 mm). TFdi (Diyafram kalınlık fraksiyonu), interkostal yaklaşımla M-Mod'da ölçüldü ve yaklaşık %31.5 olarak bulundu. Reverberasyon artefaktları veya B çizgileri gözlenmedi. Çekilen akciğer grafisinde bilateral diffüz yoğun mikronodüler opasiteler görülürken, toraks bilgisayarlı tomografide alt ve posterior bölgelerde ağırlıklı olmak üzere simetrik alveolar kalsifikasyonlar ve subplevral kistler saptandı (Resim 2a, b). Hasta, oksijen ve bronkodilatörler tedavi ile stabilize edilip göğüs hastalıkları servisine yatışı yapıldı.

Resim 1

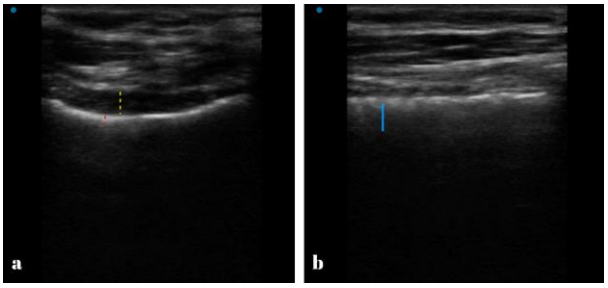

Sağ anterior superior (mid-klavikuler hat, ikinci intercostal aralık seviyesi) noktadan yüksek frekanslı lineer prob kullanılarak longitudinal oryantasyonla yapılan LUS incelemesi. (a) Kalınlığı artmış parietal plevra (4,4 mm, aralıklı sari çizgi), ve visseral plevra (1,2 mm, aralıklı kırmızı çizgi). (b) Hiperekoik kalın ve parçalı visseral plevra izlenmektedir.

Resim 2

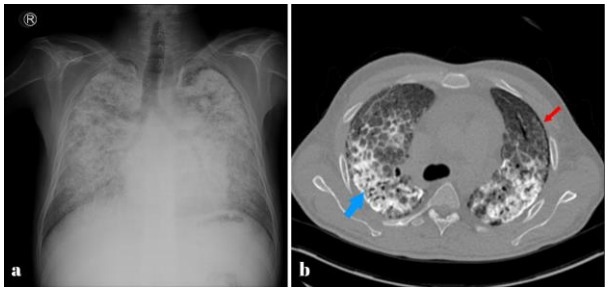

Pulmoner alveolar mikrolitiazisin radyolojik bulguları. (a) Posterior-anterior akciğer grafisinde kum benzeri yaygın mikro-noduler kalsifikasyonlar izlenmektedir. (b) Aksiyel toraks bilgisayarlı tomografide inferior-posterior alanlarda ağırlıklı olarak gözlenen mikrokalsifikasyonlar (mavi ok), alveoler obliterasyon, ve subplevral kistik değişiklikler (kırmızı ok) izlenmektedir.

Sonuç: Bu rapor, pulmoner alveolar mikrolitiazisin üçüncü evresindeki bir hastada hem parietal hem visseral plevranın kalınlaştığı, ancak diyaframın kalınlığının ve TFdi'nin normal olduğu, diyaframın tutulumu ve disfonksiyonun olmadığına işaret eden yatak başı LUS bulgularını tanımlamaktadır. Bu bulgular, hastalığın çok az sayıda olan ultrasonografik literatürüne katkıda bulunabilir ve LUS'un hastalığın progresyonunu izlemek için hızlı, non-invaziv bir araç olarak kullanılabileceğini düşündürebilir.

Anahtar Kelimeler: Pulmoner alveolar mikrolitiazis, Beyaz akciğer, Akciğer ultrasonu, Plevral kalınlaşma, Diyaframın ultrasonografisi

Bildiri No: 4318

Çatışma Ortamında Acil Sağlık Hizmetlerine Erişimde Engellemeler ve Kırılganlıklar: Gazze Örneği

Melih Çamcı[1], Sueda Zaman[3], Nourhan Hassanien[4], Muhammed Fatih Baran[5]

[1]Ankara Yıldırım Beyazıt Üniversitesi Tıp Fakülltesi, Acil Tıp Anabilim Dalı
[2]Ankara Bilkent Şehir Hastanesi, Acil Tıp Kliniği
[3]Mamak Devlet Hastanesi, Acil Servis
[4]Hacettepe Üniversitesi Tıp Fakültesi, Halk Sağlığı Anabilim Dalı
[5]Konya Şehir Hastanesi, Aile Hekimliği Kliniği

Giriş-Amaç: Bu çalışmanın amacı, Gazze'den Türkiye'ye tıbbi tedavi amacıyla tahliye edilen savaş mağdurlarının acil sağlık hizmetlerine erişim deneyimlerini incelemek; hasta bildirimleri üzerinden fiziksel, yapısal ve hak temelli engelleri, kırılganlıkları tanımlamak ve ambulans erişimi, gecikmeler ile acil serviste kalış süresi arasındaki ilişkileri nicel olarak değerlendirmektir.

Gereç-Yöntem: Bu tanımlayıcı kesitsel çalışmaya, 7 Ekim 2023 sonrası Gazze'den Ankara'ya tahliye edilen, 18 yaş üzeri ve görüşmeye uygun, gönüllü 81 hasta etik onay ve yazılı onam sonrası dahil edildi. Veriler, sosyodemografik özellikler, klinik durum, acil bakıma erişim süreci ve hak ihlallerini kapsayan yapılandırılmış anketle toplandı. Yüz yüze görüşmelerde anket Arapça veya İngilizce uygulandı.

Bulgular: Çalışmaya 81 hasta alındı; %60,5'i kadın, medyan yaş 26 idi. Katılımcıların %29,6'sı tahliye öncesi Gazze'de ≥120 gün kalmıştı. Katılımcıların %80,2'sinin aylık geliri ≤500 USD idi ve düşük gelir grubu, yüksek gelir grubuna göre acil bakıma anlamlı derecede daha geç ulaşıyordu. En sık tanılar malignite (%35,4) ve ekstremite travmasıydı (%34,1); %23,2'sinde komorbidite vardı. Düşük gelirli hastaların acil bakıma daha geç ulaştığı gözlendi (p=0,005). En önemli erişim engeli sağlık tesislerinin hedef alınmasıydı. Hastaların %34,5'ine ambulans hiç ulaşmadı, %33,3'ü acil servise hiç erişemedi. Acil servislerde en sık sorun ekipman ve malzeme eksikliği idi (%87,6). Hastaların %49,4'ü yatak ve ilaç yetersizliği nedeniyle tedavisini tamamlayamadan taburcu edildi; yalnızca %25,9'u ameliyathanelerin acil hastalar için yeterli olduğunu bildirdi. Ambulans için > 30 dk bekleyenlerde acil serviste kalış süresi daha uzundu (p=0,036). Komorbiditesi olanlarda ambulans ve acil servise erişim süreleri daha uzundu (p=0,013; p=0,001). Uluslararası sevk sürecinde en sık bildirilen sorun dil engeliydi (%38,2). Hastaların büyük bölümü sağlık tesislerinin çatışmalarda zarar gördüğünü (%74,0) ve acil servislerin yetersiz olduğunu (%96,3) bildirdi.

Sonuç: Gazze'de çatışma koşullarının acil sağlık hizmetlerine erişimi ciddi biçimde bozduğunu; ambulans ve acil servise erişememe, yaygın altyapı–ekipman yetersizliğinin acil bakım zincirini kırdığını göstermektedir. Bulgular, acil sağlık hizmetlerinin korunmasının tıbbi, etik ve hukuki bir zorunluluk olduğunu ortaya koymaktadır.

Anahtar Kelimeler: Acil sağlık hizmetleri, Erişim engeli, Kırılganlık, Çatışma, Gazze

Bildiri No: 4378

Üst Solunum Yolu Enfeksiyonun Tetiklediği Adrenal Yetmezlik Vakası

Fatih Tanrıverdi[1], Fuat Kulaksız[1], Yusuf Altunöz[1], Yunus Ağıllı[1], Mustafa Soner Özgüç[1]

[1]Ankara Sincan Eğitim ve Araştırma Hastanesi Acil Tıp Kliniği, Ankara, Türkiye

Giriş-Amaç: Adrenal yetmezlik oldukça enderdir, %70-90'ı otoimmün adrenalitis sonucu meydana gelir. Geri kalan olgular ise diğer enfeksiyonlar, kanser metastazı, adrenal hemoraji / infarkt ya da ilaç etkisine bağlı gelişir.

Gereç-Yöntem: 51 yaşındaki erkek hasta son dört gündür devam eden halsizlik, uyku hali, ateş, boğaz ağrısı ve öksürük şikâyetleriyle 112 aracılığı ile başvurdu. İlk değerlendirme sırasında hastanın GKS:14 vitalleri olağan ancak uykuya meyilli olduğu gözlendi. Hastadan doğrudan bilgi alınamaması üzerine hastane kayıtları incelendi ve yakınlarından detaylı anamnez alındı; hastanın yaklaşık 11 yıl önce primer adrenal yetmezlik tanısı aldığı, ancak Endokrin hastalıkları hekimi tarafından reçete edilen Deltacortril 5 mg tablet ilacını uzun bir süredir düzenli kullanmadığı öğrenildi.

Bulgular: Fizik muayenede hastanın genel durumu orta-kötü, görünümü letarjik ve Glasgow Koma Skoru 15 idi. Vital bulgularında arteriyel kan basıncı 76/51 mmHg, kalp hızı 110/dk (sinüs taşikardisi) ve oda havasında periferik oksijen satürasyonu %97, vücut sıcaklığı 37.5 C olarak saptandı. Sistemik muayenesinde orofarenks hiperemik olarak değerlendirildi. Laboratuvar tetkiklerinde sodyum 132 meq/l, potasyum 3,4 meq/l, BUN 18,4 mg/dL ve kreatinin 1,91 mg/dL olarak belirlendi; bu sonuçlar hiponatremi ve akut böbrek hasarı ile uyumlu bulundu. CRP 14,6 mg/L iken, karaciğer testlerinde AST 88 U/L ve total bilirubin 1,38 mg/dL seviyesindeydi. Venöz kan gazında belirgin laktat yüksekliği (6,2 mmol/l) ve HCO3 düşüklüğü (16,0 mmol/l) ile metabolik asidoz tablosu saptandı. Tam idrar analizinde 39 eritrosit ile hematüri ve eser miktarda keton görüldü. Klinik bulgular, enfeksiyon düşündüren semptomlar (boğaz ağrısı, ateş,öksürük,orofarenks hiperemisi), biyokimyasal tablo ve ilaç uyumsuzluğu birlikte değerlendirilerek hastada enfeksiyonun tetiklediği Adrenal Yetmezlik (Akut Adrenal Kriz) tablosu olduğu sonucuna varıldı. Hastaya iv metilprednizolon tedavisine başlandı. Tedaviye başlanmasının ardından hastanın genel durumunda iyileşme saptandı.Konsültasyonlarının ardından hastanın ileri takip ve tedavisi için yoğun bakım ünitesine (YBÜ) yatışı sağlandı

Sonuç: Bu vaka literatürdeki "hastavehasta yakınının eğitiminin önemi"vurgusunu destekler niteliktedir.Tedavi uyumsuzluğu olan hastaların,özellikle enfeksiyon gibi ek stres durumlarında semptomların hızla kötüleşebileceği konusunda bilinçlendirilmesi hayat kurtarıcıdır.

Anahtar Kelimeler: Adrenal Yetmezlik, Üst Solunu Yolu Enfeksiyonu, Metilprednizolon, Metilprednizolon

Bildiri No: 4468

Karaman Eğitim ve Araştırma Hastanesi Ortopedi ve Travmatoloji Kliniğinin 2021-2025 Yıllarına Ait Travma Cerrahisi Verilerinin Analizi

Ali Ateş[1], İbrahim Tülüce[1], Andaç Akbaş[1], Tuba Batur[2]

[1]Karamanoğlu Mehmetbey Üniversitesi Tıp Fakültesi
[2]Mardin Eğitim ve Araştırma Hastanesi Tıbbi Biyokimya

Giriş-Amaç: Travma, acil servis başvurularının önemli bir kısmını oluşturmakta, morbidite ve mortaliteye neden olmakta, Acil Servis, ameliyathane ve yataklı tedavi ünitelerinin iş yükünü doğrudan etkilemektedir. Amacımız hastanemizdeki son 5 yılın ortopedik kırık cerrahisi verilerinin analizini yapmak ve buna bağlı iş akışı planlamasına katkı sağlamaktır.

Gereç-Yöntem: Karaman Eğitim ve Araştırma Hastanesi Ortopedi ve Travmatoloji kliniğinde 2021-2025 yılları arasında travma cerrahisi yapılan hastaların verileri hastane bilgi yönetim sisteminden (HBYS) elde edilmiştir. (Veriler Omurga cerrahisi ve el-mikro cerrahi işlemlerini içermemektedir) İstatistiksel Yöntem Vaka sayılarının yıl, ay, cinsiyet, yaş grubu, enerji ve ekstremite değişkenleri Poisson regresyon analiziyle, model uyumu Goodness of Fit istatistikleriyle değerlendirildi. Yıl değişkeni kategorik (faktör) ve kovaryat olarak farklı modellerde incelendi. Ay, cinsiyet, yaş grubu, enerji ve ekstremite değişkenleri kategorik değişken (faktör) olarak ele alındı. Karşılaştırmada tahmini marjinal ortalamalar (Estimated Marginal Means, EMMeans) ve Bonferroni düzeltmeli ikili karşılaştırmalar kullanıldı. Sonuçlar Incidence Rate Ratio (IRR), %95 güven aralıkları (GA) ve p değerleriyle raporlandı. İstatistiksel analizlerde $p < 0.05$ istatistiksel olarak anlamlı kabul edildi.

Bulgular: Karaman EAH Ortopedi ve Travmatoloji Kliniğinde travma cerrahisi uygulanan hastaların cinsiyet dağılımlarında farklılık saptanmadı. En fazla başvuru 50 yaş üstü hastalarda (% 51,8), en az 15 yaş altı gruptaydı (%11,7). Düşük enerjili travma kırığı vakaları, yüksek enerjili travma kırıklarından anlamlı derecede düşüktü (IRR=0.89, %95 GA: 0.83–0.96). Cerrahi kırıklarda en sık görülen kırık şekli alt ekstremitede tek kırık gelişimiydi (tüm gruplar için $p < 0,001$), bunu sırasıyla üst ekstremitede tek kırık ve üst ekstremite çoklu kırıklar takip etti. 2021-2022 yıllarındaki vakalar diğer yıllardan daha az idi. 2023 yılında istatistiksel anlamlı bir artış saptandı (IRR=1.04, %95 GA: 1.02–1.06, $p < 0.001$). 2023-2024-2025 yıllarının vaka sayılarında farklılık saptanmadı ($p > 0,05$) Kasım, Aralık ve Ocak aylarındaki vakalar diğer aylardan daha düşüktü.

Sonuç: Yıl içi yoğunluğun arttığı aylarda ameliyathanede ek salon ihtiyacının göz önünde bulundurulması, sık kullanılan implantların ulaşılabilirliğinin sağlanması cerrahi iş planlamasına olumlu katkı sağlayabilir.

Anahtar Kelimeler: Ekstremite kırıkları, Travma, Ortopedik cerrahi

Bildiri No: 4517

Sessiz Atriyal Fibrilasyonun Ölümcül Yüzü: Sağ Atriyal Trombüse Bağlı Ölümcül Kardiyoembolik Serebellar Enfarkt

Büşra Ülker[1], Emine Yılmaz[1], Sami Ataman[1]

[1]Necmettin Erbakan Üniversitesi Tıp Fakültesi

Giriş-Amaç: Atriyal fibrilasyon (AF), kardiyoembolik inmenin en önemli nedenlerinden biridir ve antikoagülan tedavi almayan hastalarda ciddi morbidite ve mortaliteye yol açabilir. Posterior dolaşım inmeleri sıklıkla silik ve atipik nörolojik bulgularla prezente olduğundan altta yatan kardiyoembolik etiyoloji başlangıçta gözden kaçabilmektedir. Sağ atriyal trombüsler nadirdir ve genellikle ileri kardiyak disfonksiyon ile ilişkilidir.

Gereç-Yöntem: Serebellar enfarkt ile prezente olan hastada kardiyoembolik kaynak olarak sağ atriyal trombüs retrospektif olarak değerlendirildi.

Bulgular: 66 yaşında kadın hasta aniden gelişen ayaklarda güçsüzlük şikâyeti ile acil servise başvurdu. Göğüs ağrısı veya anjinal yakınması yoktu. Hastanın fizik muayenesinde belirgin lateralizan defisit olmaksızın sol üst ekstremitede hafif dismetri saptandı. Bilateral periferik nabızları açık ve eşit, arteryel kan basıncı 100/60 mm/hg nabız 134/dk idi. Beyin BT'de akut kanama izlenmedi. Difüzyon MR 'da sol serebellumda ADC karşılığı bulunan difüzyon kısıtlılığı saptanarak akut iskemik serebellar enfarkt ile uyumlu olarak değerlendirildi ve nöroloji tarafından hastaya antiplatelet tedavi başlandı.Takibinde klinik durumu kötüleşen, artan nefes darlığına açıklanamayan metabolik asidoz, laktat yüksekliği, alt ekstremitelerde solukluk ve soğukluk ile karın ağrısı eşlik eden hastada kontrastlı pulmoner BT anjiyografi ve aortografide pulmoner emboli ve aort patolojisi dışlandı. Bununla birlikte kalp boşluklarının dilate olduğu ve sağ atriyumda duvara yapışık trombüs ile uyumlu görünüm izlendi. EKG'de hızlı ventrikül yanıtlı AF saptandı. Kardiyoloji tarafından yapılan yatak başı ekokardiyografide sol ventrikül ejeksiyon fraksiyonu %25 olarak ölçüldü. Sağ atriyal trombüs ve ciddi kalp yetmezliği nedeniyle hasta kardiyoloji yoğun bakım ünitesine yatırıldı; ancak üç gün sonra exitus oldu.

sağ atrial kardiyak trombüs

ADC +serebellar infarkt

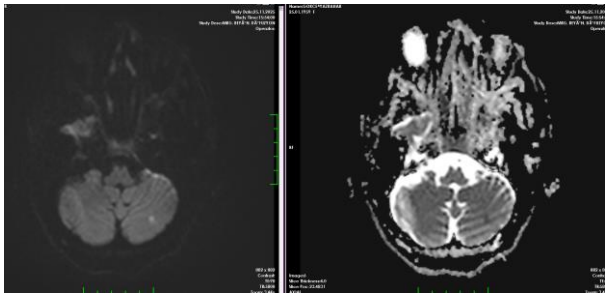

Sonuç: Bu olgu, yeni tanı AF zemininde gelişen kardiyoembolik olayların atipik nörolojik bulgular ve hızlı sistemik kötüleşme ile ortaya çıkabileceğini göstermektedir. Acil serviste erken ekokardiyografik değerlendirme, nadir ancak yüksek mortalite riski taşıyan sağ atriyal trombüsün saptanmasında kritik öneme sahiptir. Posterior dolaşım inmesi ile başvuran ve sistemik hipoperfüzyon bulguları gelişen hastalarda kardiyoembolik nedenler mutlaka araştırılmalıdır.

Anahtar Kelimeler: Atriyal fibrilasyon, sağ atriyal trombüs, serebellar enfarkt, kardiyoembolik inme

Bildiri No: 4626

Eşzamanlı Sol Atriyal Apendiks ve Pulmoner Arter Trombüsü: Acil Serviste Nadir Bir Olgu

Esra Ay[1], Mustafa Kürşat Ayrancı[1], Fatmanur Sertdemir[1]

[1]Necmettin Erbakan Üniversitesi Tıp Fakültesi Acil Tıp Anabilim Dalı/Türkiye

Giriş-Amaç: Pulmoner emboli (PE) acil serviste ani dispne ve hemodinamik instabilite ile başvurabilen, yüksek mortaliteye sahip kritik bir tanıdır. Sol atriyal apendiks (SAA) trombüsleri ise genellikle atriyal fibrilasyonla ilişkilidir ve kardiyoembolik olayların önemli bir kaynağıdır. Bu iki patolojinin eşzamanlı görülmesi oldukça nadirdir. Bu olgu sunumunda, dispne ile başvuran bir hastada eşzamanlı SAA trombüsü ve segmental pulmoner emboli birlikteliği tartışılmaktadır.

Gereç-Yöntem: 69 yaşında kadın hasta ani gelişen nefes darlığı ve çarpıntı ile acil servise başvurdu. Özgeçmişinde hipertansiyon ve atriyal aritmi öyküsü mevcuttu. EKG'de atriyal fibrilasyon izlendi. D-dimer yüksekliği (6 µg/mL) ve BT pulmoner anjiyografide sol akciğer segmental/subsegmental emboli ile uyumlu dolum defekti saptandı. Aynı görüntülemede sol atriyal apendiks düzeyinde trombüs materyali izlendi. Hastaya enoksaparin ve destek tedavisi başlandı, multidisipliner konsültasyon sonrası göğüs hastalıkları yoğun bakımına devredildi.

Bulgular: Pulmoner BT anjiyografi (PBTA) de pulmoner trunkus, ana pulmoner arterler ve lober dalların proksimallerinde emboli ile uyumlu dolum defekti izlenmedi. Ancak sol akciğer üst loba giden segmental dalda ve alt loba giden subsegmental dallarda emboli ile uyumlu dolum defekti saptandı. Ayrıca sol atriyal apendiks düzeyinde trombüs materyali ile uyumlu görünüm izlendi.Çekilen görüntülemedeki kardiyak bulgularşöyleydi:Pulmoner trunkus çapı yaklaşık 30 mm olarak ölçüldü. Minimal perikardiyal efüzyon ve bilateral plevral efüzyon (sağda derinliği 4 cm) izlendi.

Sol Atriyal Apendiks ve Pulmoner Arter Trombüsü

Sol Atriyal Apendiks ve Pulmoner Arter Trombüsü

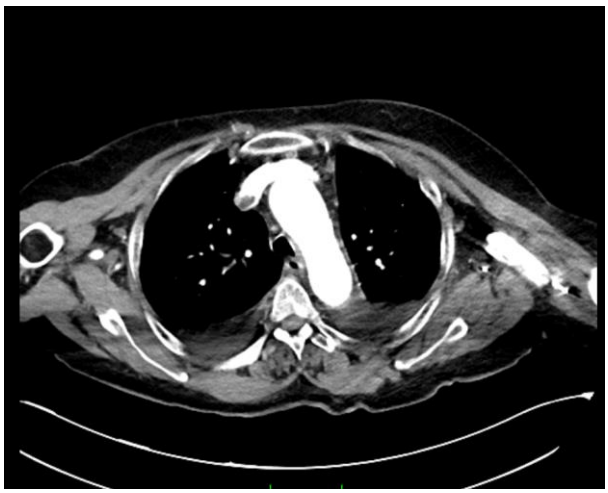

Sonuç: Bu olgu, acil serviste dispne ve taşikardi ile başvuran hastalarda yalnızca pulmoner emboli değil, eşlik eden kardiyak trombüslerin de düşünülmesi gerektiğini göstermektedir. Multidisipliner yaklaşım ve ileri görüntüleme yöntemleri tanı ve tedavi sürecinde kritik rol oynamaktadır.

Anahtar Kelimeler: Pulmoner emboli, sol atriyal apendiks trombüsü, acil servis, kardiyoembolik olay, dispne

Bildiri No: 4750

Bebek Resüsitasyonunda Göğüs Basısı Tekniklerinin Etkinliklerinin Karşılaştırılması: Sistematik Bir Derleme

Sami Ataman[1], Burak Can Şanal[1]

[1]Necmettin Erbakan Üniversitesi Tıp Fakültesi Acil Anabilim Dalı

Giriş-Amaç: Bu sistematik derlemenin amacı, 2 yaşından küçük çocuklarda ve bebeklerde kullanılan farklı göğüs basısı tekniklerinin (İki Parmak - TFT, İki Başparmak Çevreleme - TTET, İki Başparmak diğer parmaklar yumruk - nTTT ve Çapraz Başparmak - CTT) bası derinliği, hemodinamik etkinlik ve uygulayıcı performansı üzerindeki etkilerini güncel literatür verileri çerçevesinde değerlendirmektir.

Gereç-Yöntem: Araştırma kapsamında Ocak 2016 ile Ocak 2025 tarihleri arasında yayınlanmış; Avrupa Resüsitasyon Konseyi (ERC) 2025 kılavuzları, klinik video analizleri, biyomekanik çalışmalar ve randomize manken simülasyonlarından oluşan toplam 16 kaynak sistematik olarak incelenmiştir. Çalışmada, tekniklerin bası kalitesi, uygulayıcı yorgunluğu ve bebek anatomisine uygunluğu birincil ölçütler olarak ele alınmıştır.

Bulgular: Analiz edilen çalışmalar; başparmak odaklı tekniklerin (özellikle nTTT ve TTET), TFT yöntemine göre anlamlı derecede daha yüksek sistolik kan basıncı (69 mmHg vs 26.5 mmHg) ve daha derin göğüs basısı sağladığını göstermektedir. Gerçek klinik vakaların video analizleri, TTET'in profesyoneller tarafından en çok tercih edilen (%97) ve uygulanan yöntem olduğunu kanıtlamaktadır. Ayrıca, TFT tekniğinde kullanılan parmak kombinasyonlarının bası kalitesini iyileştirmediği, buna karşın başparmak tekniklerinin uzun süreli resüsitasyonlarda uygulayıcıda daha az ağrı ve yorgunluk yaratarak teknik doğruluğu (%88.5) artırdığı saptanmıştır.

Sonuç: Elde edilen veriler, Avrupa Resüsitasyon Konseyi (ERC) 2025 Yenidoğan ve Pediatrik Yaşam Desteği kılavuzlarının önerileriyle tam uyumludur. TTET yöntemi, yüksek ejeksiyon fraksiyonu sağlayan hemodinamik gücü, bebek sternum anatomisine yapısal uygunluğu ve hem profesyonel hem de halktan kurtarıcılar için sağladığı uygulama kolaylığı ile bebek resüsitasyonunda TFT yöntemine göre daha iyi bir yöntem olarak kabul edilmelidir.

Anahtar Kelimeler: Bebek CPR, İki Başparmak Tekniği, İki Parmak Tekniği, ERC 2025, Resüsitasyon Kalitesi.

Bildiri No: 4848

Çocuk Hastada Araç Ezilmesi Sonrası Karın İçi Yaralanma Olmadan İzole Gluteal Perforasyon: Nadir Bir Vaka Raporu

Fatma Özcan Sıkı[1], Numan Kılıçlı[1], İsmail Yağmurlu[1], Mehmet Sarıkaya[1]

[1]Selçuk Üniversitesi Tıp Fakültesi, Çocuk Cerrahisi Ana Bilim Dalı

Giriş-Amaç: Ezilme yaralanmaları yüksek ölüm oranıyla karakterize nadir ve yıkıcı bir yaralanma türüdür.Bu yaralanmanın sonucu olarak kemik kırıkları, solid organ hasarları ve perforasyonlar görülür. Bu travmanın yönetimi genellikle multidisipliner olup, cerrahi müdahele neredeyse kaçınılmazdır. Bu çalışmamızda üzerinden araba geçen çocuk hastada izole gluteal perforasyonun yönetimini anlatmayı amaçladık

Gereç-Yöntem: Travma sonrası gluteal perforasyonu olan nadir pediatrik hastanın yönetimini retrospektif olarak incelenmiştir. İncelemede başvuru anındaki görüntüleme yöntemleri, medikal ve cerrahi tedavisi ele alınmıştır.

Bulgular: 16yaş erkek hasta üzerinden yavaş biçimde kamyonet geçmesi sonrası izole gluteal perforasyon nedeniyle acil olarak ameliyata alındı. Kanlarında anlamlı patoloji saptanmadı. Batın bilgisayarlı tomografisinde solid organ hasarı, kemik kırığı görülmedi. Penis ve scrotumda da patoloji yoktu. Nazogastrik ve mesane sondası takıldı.Ameliyatta rektumun dış duvarının çoğunlukla etraf dokulardan ayrılmış olmasına rağmen bağırsak bütünlüğünde bozulmadığı görüldü.Levator ani kasinin rektumu sardığı kas liflerinin bir kısmının rektum üzerinde kaldığı görüldü. Koksiks üstü açıktı ve her iki iscial tüberkülün üzeri açılmıştı.Kanama kontrolü sonrası kaslar yanaştırıldı. Rektum ve anus olması gereken anatomik pozisyona alınarak tespitleri yapıldı; rektuma 17French buji yerleştirilip kalibre edildi.Sağ ve sol gluteal kas içine birer adet slikon penroz dren yerleştirildi.Sol göbek altı paramedian insizyonla inen kolondan diverjan kolostomi açıldı.Ameliyat sonrası medikal tedavi olarak meropenem, pantoprazol, parasetamol başlandı. Ameliyat sonrası 12.günde yara yerinde evisserasyon nedeniyle revizyon ameliyatı yapıldı.Yara bakımı povidinİyot, rifocin ve oksijenliSuyla yapıldı.Hasta travma sonrası 19.günde taburcu edildi.Travmanın 2.Ayında kolostomisi kapatıldı.Travma sonrası 1.Yılını tamamlayan hastada fekal inkontinans dahil komplikasyon gözlenmedi.

Geliş Anı

Ameliyat Sonrası

Sonuç: Gluteal yaranın anüse yakın olması kolostomi için zorunlu bir endikasyon değildir.Gaita ile gluteal yaranın kontaminasyonu, sık ve dikkatli yara bakımıyla önlenebilir.Yaranın büyüklüğü ve hastanın çocuk olması nedeniyle olgumuzda kolostomi açılmıştır.Rektum dış duvarının gluteal kaslarla, tama yakın biçimde, bağlantısı kesilsemesine rağmen sfinkterlerin sağlam kalması ve bu sayede hastanın enkoprezisinin olmaması büyük bir şans olarak görülse de doğru cerrahi müdahele ve yakın yara bakımının prognozdaki katkısı yatsınamazdır.Her vaka hasta bazında değerlendirilmekle birlikte, daha sonra enfeksiyon ve diğer yara komplikasyonlarıyla uğraşmaktansa gluteal yaralanmalarda kolostomi açmaktan kaçınılmamalıdır.

Anahtar Kelimeler: gluteal, çocuk, travma, perforasyon, izole

Bildiri No: 4916

Bıçak ve Demir: Kurşunlanma Dışı Penetran Kafa Travmalarında Dekompresif Kraniektominin Kritik Dönüm Noktası

Fırat Yıldız[1], Ahmet Yardım[1], Ahmet Atakan Özçifçi[1], Emin Hüseyin Akar[2], Ayhan Sarıtaş[2]

[1]Aksaray Üniversitesi Tıp Fakültesi Beyin ve Sinir Cerrahisi A.D.
[2]Aksaray Üniversitesi Tıp Fakültesi Acil Tıp A.D.

Giriş-Amaç: Giriş ve Amaç: Kurşunlanma dışı penetran kafa travmaları (bıçak, kesici-delici alet, sivri cisimler) nadir görülmekle birlikte yüksek morbidite ve mortaliteye sahiptir. Temel tehlike, travma yolunda gelişen genişleyici intraserebral hematom ve ödem sonucu oluşan intrakranial hipertansiyondur. Bu sunumda, farklı mekanizmalarla (bıçaklanma ve inşaat demiri saplanması) penetran kafa travması geçiren ve dekompresif kraniektomi uygulanan iki olgu sunulacaktır. Olgular, cerrahinin hayat kurtarıcı rolünü ve postoperatif enfeksiyon komplikasyonlarının yönetiminin önemini vurgulamaktadır.

Gereç-Yöntem: Olgu 1: 23 yaş kadın hastanın eşi tarafından bıçaklanma sonrası acil servis başvurusunda sağ frontoparietal skalpte multipl laserasyon ve bos fistülü mevcuttu. İlk beyin bilgisayarlı tomografisinde (BT) hematom ve pnömosefali mevcuttu; orta hat şifti yoktu (Resim 1). Nörolojik kötüleşme ve takip BT'de hematom büyümesi ile orta hat shifti gelişmesi üzerine acil sağ frontotemporoparietal dekompresif kraniektomi ve hematom drenajı uygulandı. Postoperatif gelişen enfeksiyon uygun antibiyoterapi ile kontrol altına alındı. Hasta nörolojik olarak stabil vaziyette taburcu edildi.

Resim 1

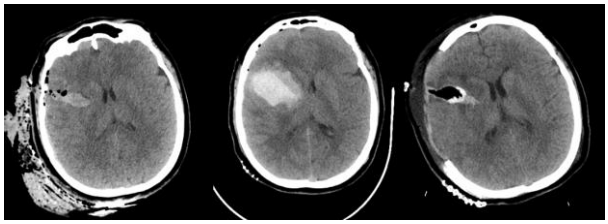

Resim 1: İlk başvuru, Preop ve Postop BT

Bulgular: Olgu 2: 21 yaş erkek hasta, yüksekten düşme sonrası kafasına saplanan inşaat demiriyle sağ parietal penetran yaralanma ile acil servise getirildi. BT'de metalik yabancı cisim, intraparankimal kemik fragmanları ve parankimal kanama izlendi (Resim 2). Acil dekompresif kraniektomi ve yabancı cisim rezeksiyonu gerçekleştirildi. Postoperatif dönemde gelişen menenjit ve sepsis nedeniyle hasta ex oldu.

Resim 2

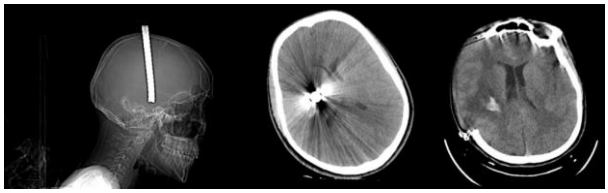

Resim 2: Preop ve Postop BT

Sonuç: Tartışma ve Sonuç: Bu iki olgu, kurşunlanma dışı penetran kafa travmalarında genişleyici intraserebral hematom varlığında dekompresif kraniektominin intrakranial basıncı düşürmede ve hayat kurtarmada temel bir tedavi seçeneği olduğunu göstermektedir. Cerrahi karar, nörolojik durumdaki kötüleşme ve radyolojik progresyon (hematom büyümesi, orta hat şifti) ile hızla verilmelidir. Ancak, bu yaralanmalar derin doku enfeksiyonu, menenjit ve sepsis riskini önemli ölçüde artırır. Agresif perioperatif antibiyotik profilaksisi, erken enfeksiyon tanısı ve multidisipliner komplikasyon yönetimi, mortaliteyi azaltmak için cerrahi müdahale kadar kritik öneme sahiptir. Sonuç olarak, başarılı bir sonuç için erken ve kararlı cerrahi dekompresyon ile titiz bir komplikasyon önleme stratejisi birlikte yürütülmelidir.

Anahtar Kelimeler: Bıçaklanma, Dekompresyon, KİBAS

Bildiri No: 5168

Acil Sağlık Eğitiminde Yapay Zekâ Destekli Ölçme-Değerlendirme Deneyimi: Sınav Hazırlama, Geri Bildirim ve Öğrenci Gelişimi

Muhammed Kamiloğlu[1], Keziban Uçar Karabulut[1], Seyit Ali Karagöz[1]

[1]Başkent Üniversitesi Tıp Fakültesi Konya Uygulama ve Araştırma Merkezi

Giriş-Amaç: Acil sağlık hizmetleri eğitiminde ölçme ve değerlendirme süreçleri; bilgi düzeyinin doğru ölçülmesi, klinik karar verme becerilerinin değerlendirilmesi ve öğrenci gelişiminin izlenmesi açısından kritik öneme sahiptir. Ancak sınav hazırlama, değerlendirme ve bireysel geri bildirim süreçleri zaman alıcı olabilmekte ve öznel farklılıklar içerebilmektedir. Bu bildirinin amacı, acil hasta bakımı ve hastalıklar bilgisi derslerinde yapılandırılmış biçimde kullanılan yapay zekâ destekli ölçme-değerlendirme deneyiminin eğitim süreçlerine katkılarını değerlendirmektir.

Gereç-Yöntem: Bu çalışma, acil sağlık eğitiminde ölçme-değerlendirme süreçlerinde yapay zekâ destekli araçların sistematik olarak kullanıldığı bir eğitim deneyiminin kavramsal analizi şeklinde planlanmıştır. Yapay zekâ destekli senaryo temelli sınav sorusu oluşturma, zorluk düzeyi dengelenmiş sınav hazırlama, konu kapsama analizi, sınav sonuçlarının yapılandırılmış değerlendirilmesi ve bireysel öğrenci gelişim karnesi oluşturma uygulamaları ele alınmıştır.

Bulgular: Yapay zekâ destekli uygulamaların ölçme-değerlendirme süreçlerinde standardizasyonu artırdığı, sınav hazırlama süresini azalttığı ve değerlendirme sürecindeki öznel farklılıkları sınırladığı gözlemlenmiştir. Ayrıca yapılandırılmış geri bildirim ve öğrenci gelişim karnesi oluşturulmasının, öğrenme sürecinin daha izlenebilir ve hedefe yönelik hâle gelmesine katkı sağladığı değerlendirilmiştir. Senaryo temelli ve çok düzeyli değerlendirme yaklaşımlarının, klinik düşünme ve karar verme becerilerinin ölçümünde avantaj sunduğu görülmüştür.

Sonuç: Acil sağlık eğitiminde yapay zekâ destekli ölçme-değerlendirme deneyimi, eğitim süreçlerinin etkinliğini artırabilecek yenilikçi bir yaklaşım sunmaktadır. Bu tür uygulamaların pedagojik ilkelerle uyumlu, şeffaf ve eğitici denetimi altında kullanılması; nitelikli sağlık profesyonellerinin yetiştirilmesine ve dolaylı olarak hasta güvenliğinin artırılmasına katkı sağlayabilir.

Anahtar Kelimeler: Yapay zekâ Tıp eğitimi Ölçme ve değerlendirme Geri bildirim Acil sağlık eğitimi

Bildiri No: 5195

Hastanelerin Acil Servislerinde Çalışan Doktorların Konuşma, Dil ve İletişim Bozuklukları Konusundaki Farkındalıklarının ve Bu Bozuklukları Olan Hastalarla Yaşadıkları Zorlukların Belirlenmesi ve Çözüm Önerileri: Kesitsel Bir Araştırma

Dilber Kaçar Kütükçü[1], Derya Karataş[1], Elif Küçük[1], Yusuf Ali Şimşek[1], Mehmet Dokur[2], Sema Ayten[3], İbrahim İkizceli[4], Serkan Doğan[5]

[1]Biruni Üniversitesi Sağlık Bilimleri Fakültesi
[2]Bilecik Şeyh Edebali Üniversitesi Tıp Fakültesi
[3]Sağlık Bakanlığı Süleyman Yalçın Şehir Hastanesi
[4]İstanbul Üniversitesi-Cerrahpaşa, Cerrahpaşa Tıp Fakültesi
[5]Sağlık Bilimleri Üniversitesi Kanuni Sultan Süleyman Eğitim ve Araştırma Hastanesi

Giriş-Amaç: Dil, konuşma ve iletişim bozuklukları, özellikle acil servislerde sağlık hizmetlerine erişimi önemli ölçüde engeller ve hasta-hekim iletişimini zorlaştırır. Türkiye'deki acil servisler, yüksek hasta sayısı, zaman kısıtlamaları ve mülteci nüfusu gibi faktörler nedeniyle bu zorlukları daha da karmaşık hale getiren bir yapıya sahiptir. Bu durum, hasta güvenliğini ve tedavi süreçlerini olumsuz etkileyebilir.Bu tematik çalışma, Türkiye'deki acil servis hekimlerinin dil, konuşma ve iletişim bozukluğu olan hastaları tedavi ederken karşılaştıkları zorlukları belirlemeyi, bu zorluklara çözümler sunmayı ve sağlık hizmetlerinin daha kapsayıcı hale getirilmesine katkıda bulunmayı amaçlamaktadır.

Gereç-Yöntem: Nitel araştırma yöntemleri kullanılarak yürütülen çalışmada, İstanbul'daki altı farklı hastanede çalışan 60 acil servis hekimi ile yarı yapılandırılmış görüşmeler yapılmıştır. Çalışmanın örneklemi, İstanbul'da altı farklı hastanede çalışan acil tıp doktorlarından oluşmaktadır. Bu hastaneler şunlardır: Biruni Üniversite Hastanesi, Prof. Dr. Süleyman Yalçın Şehir Hastanesi, Marmara Üniversitesi Pendik Eğitim ve Araştırma Hastanesi, Sadi Konuk Eğitim ve Araştırma Hastanesi, Kanuni Sultan Süleyman Eğitim ve Araştırma Hastanesi ve İstanbul Üniversitesi Cerrahpaşa Tıp Fakültesi Hastanesi olarak belirlendi. Elde edilen veriler tematik analiz kullanılarak değerlendirilmiş ve beş ana tema belirlenmiştir: hekimlerin bakış açıları, karşılaşılan zorluklar, konuşma ve dil terapistlerine duyulan ihtiyaç, diğer ülkelerle karşılaştırmalar ve alternatif iletişim yöntemleri.

Bulgular: Dil ve konuşma bozuklukları hakkında bilgi sahibi olmalarına rağmen, hekimler pratikte iletişim sorunlarını çözmede yetersiz kalmaktadır. Anamnez, tanı ve tedavi süreçlerinde ciddi zorluklar yaşanmaktadır; mülteci nüfusu ve çok dillilik bu zorlukları daha da artırmaktadır. Doktorlar alternatif iletişim yöntemleri kullanmaktadır, ancak artırılmış ve alternatif iletişim (AAC) sistemlerini yeterince benimsememektedir.

Tablo 1

Table 1. Speech and language disorders from the perspective of emergency physicians

Sub-themes	Frequency (f)	Percentage (%)
Speech Disorders		
Fluency Disorders	12	10.2%
Speech Sound Disorders	14	11.9%
Voice Disorders	10	8.5%
Language Disorders		
Receptive and Expressive Language Disorders	32	27.1%
Disorders by Causes		
Disability	8	6.8%
Anatomical and Functional Causes	11	9.3%
Psychiatric and Psychological Causes	4	3.4%
Cultural Differences	2	1.7%
Pathology-Related	4	3.4%
Disorders by Time of Onset		
Acquired speech and language disorders	15	12.7%
Developmental speech and language disorders	6	5.1%
Total	118	100%

Tablo 2

Table 2. Difficulties experienced with patients with speech, language and communication disorders

Sub-themes	Frequency (f)	Percentage (%)
Comprehension and Expression Problem		
-Inability of the patient to explain his/her complaint	14	13.2%
-Understanding patient's complaint	22	20.8%
-Difficulty for the patient to understand what is being said to them	4	3.8%
Anamnesis and Examination	27	25.5%
Investigation-Diagnosis-Treatment		
-Examination and Diagnosis	10	9.4%
-Treatment and Referral	11	10.4%
Difficulty in Communicating		
-Inability to Communicate	9	8.5%
-Problems due to disease or disorder	10	9.4%
Refugee Problems and Multilingualism		
-Refugee Problem - language barrier	3	2.8%
Time Management Problem		
-Time management problem	3	2.8%
Total	106	100%

Konuşma, dil ve iletişim bozukluğu olan hastalarda yaşanan zorluklar

Sonuç: Bu çalışma acil tıp hekimlerinin konuşma, dil ve iletişim bozuklukları olan hastalarla çalışırken karşılaştıkları zorlukları ve bu zorlukları aşmak için geliştirdikleri alternatif yöntemleri kapsamlı bir şekilde incelemektedir. Sonuçlar, bu hasta grubuyla etkili iletişim sürecinin çok yönlü ve karmaşık olduğunu göstermektedir.Doktorların iletişim becerilerini geliştirerek, sağlık sistemini bu hasta grubunun ihtiyaçlarına göre düzenleyerek ve hastanelerde ek konuşma-dil patologları istihdamı ve uluslararası başarılı model uyarlamaları ile bu zorluklar aşılabilir.

Anahtar Kelimeler: Acil servis, iletişim bozuklukları, dil engelleri, çok dillilik, refugees

Bildiri No: 5482

Çocukluk Çağında Morgagni Hernisi: Acil Serviste Tanısal Güçlükler ve Beş Yıllık Klinik Deneyim

Sabit Dere[1], Muhammed Burhan Tekin[1], İbrahim Akkoyun[1]

[1]Konya Şehir Hastanesi

Giriş-Amaç: Morgagni hernisi, pediatrik yaş grubunda nadir görülen ve çoğunlukla belirsiz semptomlarla acil servise başvuran hastalarda tanısı gecikebilen bir tablodur. Bu çalışmanın amacı acil başvurulardaki tanısal güçlükleri, görüntüleme yöntemlerinin etkinliğini ve cerrahi sonuçları değerlendirmektir.

Gereç-Yöntem: Konya Şehir Hastanesi Çocuk Cerrahisi Kliniğinde Morgagni hernisi tanısı ile izlenen toplam 14 hastanın dosyaları retrospektif olarak incelendi. Hastaların yaş, cinsiyet, tanı yöntemi (akciğer grafisi/bilgisayarlı tomografi), yatış süresi, eşlik eden hastalık, ameliyat şekli, mesh kullanımı, postoperatif komplikasyon ve nüks verileri değerlendirildi.

Bulgular: Olguların yaş ortalaması 2,6 yıl olup 7'si kız, 7'si erkekti. Tanı 9 hastada akciğer grafisi, 5 hastada bilgisayarlı tomografi ile konuldu. Tüm hastalara açık cerrahi uygulanırken hiçbirinde mesh kullanılmadı. Yatış süresi 3–11 gün (ortalama 6 gün) arasındaydı. Bir hastada eşlik eden konjenital kalp hastalığı mevcuttu. Hiçbir olguda postoperatif komplikasyon ve nüks izlenmedi.

Şekil 1. Morgagni hernisi olan bir hastanın akciğer grafisi görüntüsü

Tablo 1. Morgagni hernisi olgularının demografik ve klinik özellikleri

Toplam hasta sayısı	14
yaş ortalaması	2,6 yıl
cinsiyet dağılımı	7 kız/ 7 erkek
tanı yöntemi	akciğer grafisi: 9 /bilgisayarlı tomografi: 5
ameliyat şekli	açık cerrahi onarım 14/14
mesh kullanımı	yok
yatış süresi	ortalama 6 gün (3-11 gün)
eşlik eden hastalık	1 hastada konjenital kalp hastalığı
postop komplikasyon	yok
nüks	yok
çalışma dönemi	1 kasım 2020-1 kasım 2025 arası

Sonuç: Beş yıllık serimizde Morgagni hernisi nedeniyle uygulanan açık cerrahi girişimlerin düşük morbidite ve sıfır nüks oranı ile etkin ve güvenli bir yöntem olduğu görülmüştür.Morgagni hernisi çocukluk çağında acil serviste tanısal tuzak oluşturan bir patolojidir. Erken görüntüleme, özellikle belirsiz vakalarda BT kullanımı, tanı gecikmesini önlemektedir. Beş yıllık deneyimimiz erken cerrahi yaklaşımın düşük morbidite ve sıfır nüks sağladığını göstermektedir.

Anahtar Kelimeler: morgagni hernisi, diyafragma defekti, pediatrik cerrahi, açık cerrahi onarım, konjenital anomaliler

Bildiri No: 5506

İnternükleer Oftalmopleji ile Prezente Pons Enfarktı Vakası

Ali Avcı[1]

[1]Antalya Şehir Hastanesi, Acil Tıp Anabilimdalı

Giriş-Amaç: İnternükleer Oftalmopleji, medial longitudinal fasikül hasarı sonrası ortaya çıkan ve nadir görülen bir nörolojik hadisedir. Bu hasar sonucu lezyon ile ipsilateral üçüncü sinir çekirdeği ile kontralateral altıncı sinir çekirdeği arasındaki bağlantı bozulur. Bunun sonucunda da aynı tarafta addüksiyon kısıtlığı, karşı gözde ise abdüksiyon nistagmusu ile prezente olur. Hastalarda klinik olarak çift görme olabilir. İskemi ve multiple skleroz sık sebepleri arasındadır. Bizim olgumuz; İnternükleer Oftalmopleji ile prezente pons enfarktıdır.

Gereç-Yöntem: Altmış dokuz yaşında kadın hasta, acil servise başvurusundan 2 saat önce başlayan sol gözde kısa süreli görme kaybı, aynı gözde gelişen çift görme ve içe bakamama şikayetleriyle başvurmuştur.Yapılan nörolojik muayenesinde; bilinç açık, hasta oryante ve kooperasyon tamdı. Oküler muayenede diplopi, sol gözde addüksiyon kısıtlılığı ve sağ gözde abdüksiyon nistagmusu tespit edildi. Bilateral ışık refleksi pozitifti. Bunun dışında motor, duyu veya serebellar muayenelerinde ek patoloji saptanmamıştır.Çekilen Bilgisayarlı Tomografi 'de akut bir patolojiye rastlanmaması üzerine, difüzyon Manyetik Rezonans Görüntüleme yapılmıştır. Manyetik Rezonans Görüntüleme'de pons orta hatta akut difüzyon kısıtlılığı (iskemik enfarkt bulgusu) tespit edilmiştir. Hastaya oral yoldan antiplatalet tedavisi başlanmış ve Nöroloji Yoğun Bakım Ünitesi'ne yatırılarak takibe alınmıştır.

Bulgular: İnternükleer Oftalmoplejide addüksiyon kısıtlılığı, medial longitudinal fasikül ortaya çıkan iskemik ya da demiyelizan hasar sonucu ortaya çıkar. İnternükleer Oftalmoplejide, yakın refleks (konverjans) sırasında adduksiyonun korunup korunmamasına göre genellikle iki ana gruba ayrılır:Posterior İnternükleer Oftalmoplejide : Konverjans refleksi normalse, medial longitudinal fasikül lezyonu okülomotor çekirdek kompleksinin arkasındadır.Anterior İnternükleer Oftalmoplejide : Konverjans refleksi anormalse, medial longitudinal fasikül lezyonu okülomotor çekirdek kompleksi düzeyindedir. İskemik kökenli vakalar genelde iyi prognoza sahiptir. Sunulan vaka, konverjans anormalliği ve diplopi semptomları gösteren anterior İnternükleer Oftalmopleji olarak sınıflandırılmıştır. Bizim vakamız da 1 aylık takip ve tedavi sonucu şifa ile taburcu olmuştur.

Sonuç: Görme kaybı ile başvuran her hastaya detaylı nörolojik muayene yapılmalıdır. Göz hareketleri muayenesi yapıldıktan sonra, santral hadiseler akılda tutulmalıdır.

Anahtar Kelimeler: medial longitudinal fasikül, internükleer oftalmopleji, diplopi

Bildiri No: 5540

Antikoagülan kullanımı ve GİST

İsmail Taha Eren[1], İlteriş Kağan Çandır[1], Zerrin Defne Dündar[1], Mustafa Kürşat Ayrancı[1]

[1]Necmettin Erbakan Üniversitesi Tıp Fakültesi Acil Tıp Anabilim Dalı

Giriş-Amaç: Gastrointestinal stromal tümör (GİST) yaklaşık %1 oranında görülen mezenkimal tümörlerdir. İçi boş organların duvarından kaynaklanırlar ve sindirim sisteminin herhangi bir lokalizasyonunda tespit edilebilirler. En sık mide ve ince bağırsakta görülürler. GİST'te klinik bulgular tümörün yerleşim yerine göre çeşitlilik gösterir. Hastalar acil servise karın ağrısı, anemi, karında şişlik, dispepsi gibi spesifik olmayan bulgular ile başvurabilir. Daha az sıklıkla hayatı tehdit eden karın içi kanama, masif gastrointestinal kanama, perforasyon gibi durumlarla da prezente olabilir. Warfarin, aspirin gibi antikoagülan/antiagregan ilaç kullanan hastalarda masif kanama riski artar. Bunun yanında, kanama ile seyreden stromal tümörler için genellikle acil cerrahi gereklidir.

Gereç-Yöntem: Acil serviste nadir görülen batın içi kanama nedenine yönelik olgu sunumu yapılmıştır.

Bulgular: 72 yaş erkek hasta karın ağrısı ve karında şişlik şikayeti ile acil servise başvuruyor. 1 hafta önce karın ön duvarında kotların altında şişlik hissetmeye başlayan hastanın 1 gün önce akşam yemeğinden 1-2 saat sonra karında şişlik şikayeti artmış. Bulantısı ve kusması olmamış. Sabah saatlerinde başlayan karın ağrısı aralıklı oluyormuş. Özgeçmişinde hipertansiyon ve paroksismal atriyal fibrilasyonu olan hastaya 1 ay önce warfarin başlanmış. Hastanın yapılan ilk fizik muayenesinde genel durum iyi, şuur açık, arteryel kan basıncı 145/90 mmHg, nabzı 75 atım/dak, batında yaygın hassasiyet ve defans bulgularının pozitif olduğu tespit edilmiştir. Hastanın rektal tuşesinde normal gayta bulaşığı mevcuttur. Karın ağrısının etiyolojisine yönelik yapılan tetkiklerinde hemoglobin 7,3 g/dL, INR 3,56 ve CRP 173 mg/L olarak tespit edilmiştir. Batın USG'de "Batın orta hatta 12x15 cm içerisinde seviyelenme gösteren alanların bulunduğu hematom ile uyumlu olabilecek lezyon" ve kontrastlı Batın BT'de "17X10 cm içerisinde kistik alanlar ve hemorajik seviyelenmeler görülen kitlesel lezyon (GİST?)" izlenmiştir. Hasta Genel Cerrahi kliniği ile konsülte edilmiş ve kesin tedavi için ilgili bölüme yatırılmıştır.

GİST KANAMA

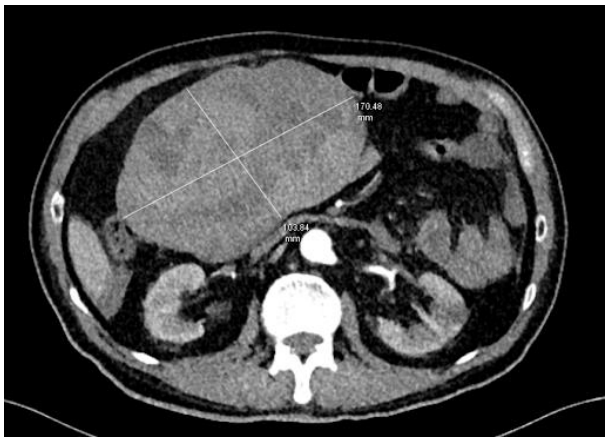

GİST KANAMA

Sonuç: Klinik pratikte nadir görülen hastalıklar bazen kombine bir şekilde karşımıza çıkabilir. Bu vaka antikoagülan/antiagregan tedavi altındaki hastalarda gelişen ciddi hemorajilerin etiyolojisinde zemininde yatan bir GİST varlığının hayati önemini hatırlatmaktadır.

Anahtar Kelimeler: Gastrointestinal stromal tümör, atrial fibrilasyon, warfarin

Bildiri No: 5673

2. Basamak Fiziksel Tıp ve Rehabilitasyon (FTR) Polikliniğine Başvuran Geriatrik Hastalarda Kronik Ağrı Dağılımı ve Fonksiyonel Kısıtlılık Profili: Retrospektif Bir Değerlendirme

Ayşe Melike Gerek[1]

[1]Konya Numune Hastanesi Fizik Tedavi ve Rehabilitasyon Kliniği

Giriş-Amaç: Geriatrik popülasyonda kronik kas-iskelet sistemi ağrısı; mobilite, fonksiyonel kapasite ve bağımsızlığı olumsuz etkileyen temel bir sorundur. Yaşlanmayla birlikte dejeneratif süreçlerin artması, ağrının birden fazla bölgeyi etkilemesine yol açmaktadır. Bu çalışmanın amacı, 2. basamak Fiziksel Tıp ve Rehabilitasyon (FTR) polikliniğine başvuran geriatrik hastalarda kronik ağrı dağılımını, ağrı paternlerini ve bunların fonksiyonel kısıtlılık ile ilişkisini retrospektif olarak ortaya koymaktır.

Gereç-Yöntem: Temmuz 2024 – Temmuz 2025 tarihleri arasında polikliniğe başvuran ≥65 yaş 2.386 hastanın verileri incelendi. En az 3 aydır devam eden ağrısı olan, malignite, akut travma veya ileri nörolojik hastalığı bulunmayan 1.512 hasta analiz kohortunu oluşturdu. Demografik veriler, ağrı lokalizasyonları (bel, diz, omuz, boyun, kalça, el-bilek), ağrı paternleri (tek/çoklu bölge) ve fonksiyonel kısıtlılık göstergeleri (yürüme kısıtlılığı, yardımcı cihaz kullanımı) kaydedildi. Gruplar arası karşılaştırmalarda ki-kare ve Mann–Whitney U testleri kullanıldı.

Bulgular: Analize dahil edilen hastaların ortalama yaşı 72,1 ± 5,2 yıl olup, %60,8'i (n=920) kadındı. En sık saptanan kronik ağrı bölgeleri bel (%47,9), diz (%43,6), omuz (%30,7), boyun (%22,4), kalça (%13,8) ve el-bilek (%9,6) idi. Hastaların %53,8'inde (n=813) iki veya daha fazla bölgeyi içeren çoklu bölge ağrısı saptandı. Çoklu bölge ağrısı olan hastalarda yürüme kısıtlılığı (%46,8 vs %25,4; $p < 0,001$) ve yardımcı cihaz kullanımı (%16,1 vs %7,8; $p < 0,001$) tek bölge ağrısı olanlara kıyasla anlamlı derecede yüksekti. Çoklu bölge ağrısı olan hastaların yaş ortalaması daha yüksekti (73,0 vs 71,0; $p < 0,001$). En sık tanılar osteoartrit (%57,2) ve lomber spondiloz (%45,9) idi. Osteoartritli hastalarda çoklu bölge ağrısı görülme oranı, olmayanlara göre anlamlı düzeyde fazlaydı (%58,9 vs %47,3; $p < 0,001$).

Sonuç: 2. basamak FTR polikliniği verilerimiz, geriatrik hastalarda kronik ağrının çoğu zaman multifokal seyrettiğini ve çoklu bölge tutulumunun fonksiyonel kısıtlılık ile güçlü ilişkili olduğunu göstermektedir. Yardımcı cihaz kullanım oranının görece düşüklüğü, bu hastaların fonksiyonel kayıp derinleşmeden FTR polikliniklerinde yakalandığını ve erken rehabilitasyon müdahaleleri için kritik bir fırsat penceresi sunduğunu göstermektedir.

Anahtar Kelimeler: Geriatri, Kronik ağrı, Fonksiyonel kısıtlılık, Çoklu bölge ağrısı

Bildiri No: 5770

Ağız Çevresine Uygulanan Botulinum Toksini Sonrası Gelişen Bilinç Bozukluğu

Atakan Savrun[1], Fatih Tanrıverdi[1], Batuhan Burak Tali[1], Yasemin Metin Koca[1], Yunus Ağıllı[1]

[1]Ankara Sincan Eğitim ve Araştırma Hastanesi Acil Tıp Kliniği, Ankara, Türkiye

Giriş-Amaç: Botulinum toksini, Clostridium botulinum tarafından üretilen ve sinir-kas kavşağında asetilkolin salınımını bloke ederek geçici kas paralizisi oluşturan güçlü bir nörotoksindir. Günümüzde distoni, spastisite, hemifasiyal spazm, fokal kas kasılmaları ve çeşitli hareket bozukluklarının tedavisinde yaygın olarak kullanılmaktadır

Gereç-Yöntem: Seksen dört yaşında kadın hasta, birkaç gündür devam eden oral alım bozukluğu ve genel durumda belirgin bozulma şikâyetleri ile acil servise getirildi. Başvuru anında hastanın genel durumu orta, bilinci konfüze olup Glasgow Koma Skoru (GKS) 13 olarak değerlendirildi.Hastanın özgeçmişinde yaklaşık 1–2 yıl önce karotis anjiyografi işlemi öyküsü bulunduğu öğrenildi. Bu işlemden yaklaşık 15–20 gün sonra hastada sol çene ve dilde sürekli kasılmalar gelişmesi üzerine dış merkez nöroloji kliniği tarafından yüksek doz olacak şekilde, üç ayda bir botulinum toksini uygulaması planlanmış ve tedaviye başlanmıştı.

Bulgular: Monitörizasyonunda ventriküler fibrilasyon saptanması üzerine defibrilasyon uygulandı. Yaklaşık 12 dakika süren CPR sonrasında spontan dolaşım geri dönüşü (ROSC) sağlandı.ROSC sonrası yapılan değerlendirmede hastanın genel durumu kötü, GKS 3 olarak saptandı. Vital bulgularında arteriyel kan basıncı 82/45 mmHg, kalp hızı 108/dk, oda havasında periferik oksijen satürasyonu %94 ve vücut sıcaklığı 36,5 °C olarak ölçüldü.inflamatuvar belirteçlerde ve kardiyak biyobelirteçlerde anlamlı değişimler izlendi. Takip sırasında C-reaktif protein (CRP) düzeyi 6,77 mg/dL olarak saptandı. Böbrek fonksiyon testlerinde kreatinin düzeyi 0,98 mg/dL olup normal sınırlarda izlendi. Hematolojik parametrelerde lökosit sayısı 8.890/µL ve hemoglobin düzeyi 13,3 g/dL olarak ölçüldü.Kardiyak biyobelirteçlerde seri ölçümlerde belirgin bir yükselme ve sonrasında gerileme paterni izlendi. Yüksek duyarlılıklı troponin-I düzeyi ilk ölçümde 145 ng/L iken takip eden ölçümlerde sırasıyla 758 ng/L ve 2.242 ng/L'ye yükseldi. Klinik izlemde troponin değerlerinde kademeli gerileme izlendi ve yaklaşık iki hafta sonraki kontrolde troponin-I düzeyinin 111 ng/L'ye düştüğü görüldü. Bu troponin kinetiği,akut koroner sendromdan ziyade kardiyak arrest ve sistemik hipoksiye bağlı sekonder miyokardiyal hasar ile uyumlu olarak değerlendirildi.

Sonuç: Bu olgu,botulinum toksini uygulamalarının nadir de olsa ciddi ve hayatı tehdit eden komplikasyonlara yol açabileceğini göstermektedir.

Anahtar Kelimeler: Botulinum Toksin, Botoks, Kardiak Arest

Bildiri No: 5800

Çocuklarda Künt Karaciğer Yaralanmaları: Güncel Literatür Taraması (2020-2025)

Sabit Dere[1], Muhammed Burhan Tekin[1], İbrahim Akkoyun[1]

[1]Konya Şehir Hastanesi

Giriş-Amaç: Travma, çocukluk çağında morbidite ve mortalitenin önde gelen nedenlerindendir. Künt karın travmaları sonrası karaciğer yaralanmaları, dalaktan sonra en sık görülen solid organ yaralanması olup, yüksek kanlanma nedeniyle ciddi kanama riski taşır. Son yıllarda tanı ve tedavi yaklaşımlarında önemli değişimler yaşanmıştır.Bu çalışmanın amacı, 2020–2025 yılları arasında yayımlanan güncel literatürü inceleyerek çocuklarda künt karaciğer yaralanmalarının tanı, sınıflandırma ve yönetim yaklaşımlarını değerlendirmektir.

Gereç-Yöntem: Geleneksel cerrahi yaklaşımın yerini, hemodinamik olarak stabil hastalarda cerrahi olmayan yönetim (NOM) almıştır. Girişimsel radyoloji ve gelişmiş görüntüleme yöntemlerinin artan rolü nedeniyle güncel verilerin bütüncül olarak değerlendirilmesi klinik karar süreçleri açısından gereklidir.Bu çalışma anlatısal literatür derlemesi olarak planlandı. PubMed/MEDLINE ve PubMed Central veri tabanlarında 2020–2025 yılları arasında yayımlanan, pediatrik hasta grubunu içeren İngilizce çalışmalar tarandı. Tam metnine ulaşılan yayınlar değerlendirmeye alındı.

Bulgular: İncelenen çalışmalarda hemodinamik stabil çocuklarda NOM'un, yüksek dereceli yaralanmalar dahil olmak üzere %90'ın üzerinde başarı sağladığı bildirildi. Kontrastlı BT tanıda altın standart olup, takipte kontrastlı ultrasonografinin güvenli bir alternatif olduğu gösterildi. Girişimsel radyolojinin, seçilmiş olgularda cerrahi gereksinimi azalttığı saptandı.

AAST Karaciğer Yaralanması Sınıflandırması

Derece (Grade)	Yaralanma Kriterleri (Görüntüleme)
I	Subkapsüler hematom <%10 yüzey alanı; Parankimal laserasyon <1 cm derinlik.
II	Subkapsüler hematom %10-50 yüzey alanı; İntraparankimal hematom <10 cm çap; Parankimal laserasyon 1-3 cm derinlik, <10 cm uzunluk.
III	Subkapsüler hematom >%50 yüzey alanı; Rüptüre subkapsüler veya parankimal hematom; İntraparankimal hematom >10 cm çap; Parankimal laserasyon >3 cm derinlik; Karaciğer parankimi içinde aktif kanama ile birlikte vasküler yaralanma.
IV	Subkapsüler hematom >%50 yüzey alanı; Rüptüre subkapsüler veya parankimal hematom; İntraparankimal hematom >10 cm çap; Parankimal laserasyon >3 cm derinlik; Karaciğer parankimi içinde aktif kanama ile birlikte vasküler yaralanma
V	Parankimal yıkım, bir hepatik lobun >%75'ini içerir; Jukstahepatik venöz yaralanmalar (retrohepatik vena kava / santral majör hepatik venler).
VI	Karaciğerin yaşamsal fonksiyonunu yitirmesi (Avülsiyon).

Sonuç: Çocuklarda künt karaciğer yaralanmalarında temel belirleyici hemodinamik stabilitedir. Güncel literatür, NOM'un güvenli ve etkili bir yaklaşım olduğunu göstermektedir. Multidisipliner yönetim ve bireyselleştirilmiş takip stratejileri optimal klinik sonuçlar için önemlidir.

Anahtar Kelimeler: Çocuk travması, Künt karaciğer yaralanması, Cerrahi olmayan yönetim (NOM), Girişimsel radyoloji, Bilgisayarlı tomografi

Bildiri No: 5838

Acil Servise Başvuran Enfektif Endokardit Hastalarında ALBI Skorunun Kısa Ve Uzun Dönem Mortaliteyi Öngörmedeki Rolü

Seda Tanyeri Üzel[1], İsmail Balaban[1]

[1]Kartal Koşuyolu Eğitim ve Araştırma Hastanesi

Giriş-Amaç: Enfektif endokardit (EE), acil serviste yüksek erken mortalite riski taşıyan ve hızlı risk sınıflaması gerektiren ciddi bir klinik tablodur. Albumin–bilirubin (ALBI) skoru, inflamasyon, nutrisyonel durum ve organ disfonksiyonunu yansıtan, rutin laboratuvar verileriyle kolayca hesaplanabilen bir biyobelirteçtir. Bu çalışmada, acil servise başvuran EE hastalarında ALBI skorunun kısa ve uzun dönem mortalite ile ilişkisini değerlendirmeyi amaçladık.

Gereç-Yöntem: Bu retrospektif tek merkezli çalışmaya, modifiye Duke kriterlerine göre EE tanısı alarak acil servisten yatırılan 104 erişkin hasta dahil edildi. Başvurudaki serum albümin ve total bilirubin düzeylerinden hesaplanan ALBI skoruna göre hastalar literatür temelli cut-off ile düşük (≤ -2.6) ve yüksek (> -2.6) ALBI olarak sınıflandırıldı. Primer sonlanım 30-gün mortalite, sekonder sonlanım uzun dönem mortaliteydi. Sağkalım Kaplan–Meier yöntemiyle analiz edildi; ALBI ile mortalite arasındaki ilişki çok değişkenli Cox regresyon, 30-gün mortalite ile doğrusal olmayan ilişki ise GAM ile değerlendirildi.

Bulgular: Hastaların %32.7'si kadındı ve ortalama yaş 52.4±16.7 idi. Yüksek ALBI grubunda kronik böbrek hastalığı ile C-reaktif protein, prokalsitonin, laktat dehidrogenaz ve nötrofil düzeyleri daha yüksekti (Tablo 1). Otuz günlük mortalite yüksek ALBI grubunda %24.3 iken düşük ALBI grubunda %2.9 olarak saptandı ($p=0.001$). Uzun dönem mortalite de yüksek ALBI grubunda belirgin olarak daha yüksekti (%41.4'e karşı %5.9, $p < 0.001$). Kaplan–Meier analizinde yüksek ALBI grubunda sağkalımın anlamlı derecede daha düşük olduğu gösterildi (Figür 1). Çok değişkenli Cox regresyon analizinde ALBI skoru (1 SD artış için) uzun dönem mortalitenin bağımsız bir öngördürücüsüydü (HR 1.77, %95 GA 1.40–2.24; $p=0.001$). Genelleştirilmiş eklemeli model analizleri, ALBI skoru ile 30-gün mortalite arasında doğrusal olmayan bir ilişki bulunduğunu ve -2.6 eşiğinden sonra mortalite riskinin belirgin arttığını ortaya koydu (Figür 2).

Figür 1: ALBI skoruna göre düşük (≤ −2.6) ve yüksek (> −2.6) gruplarda Kaplan–Meier sağkalım eğrileri.

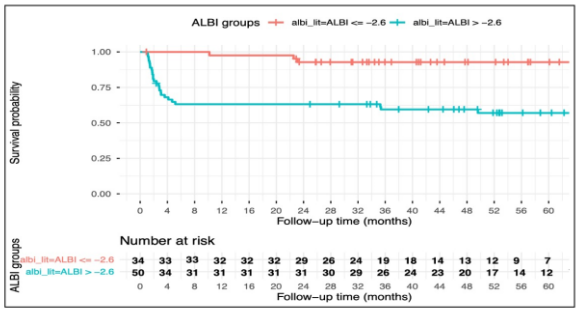

Yatay eksende takip süresi (ay), dikey eksende sağkalım olasılığı gösterilmektedir. Kaplan–Meier sağkalım eğrileri, ALBI skoruna göre düşük (≤ −2.6) ve yüksek (> −2.6) riskli enfektif endokardit hasta gruplarını karşılaştırmaktadır. Yüksek ALBI grubunda takip süresi boyunca sağkalımın anlamlı derecede daha düşük olduğu izlenmektedir. Alt panelde her zaman noktasında risk altındaki hasta sayıları sunulmuştur.

Figür 2: ALBI skoru ile 30-gün mortalite arasındaki ilişkinin genelleştirilmiş eklemeli model (GAM) spline analizi ve lineer lojistik model ile karşılaştırması.

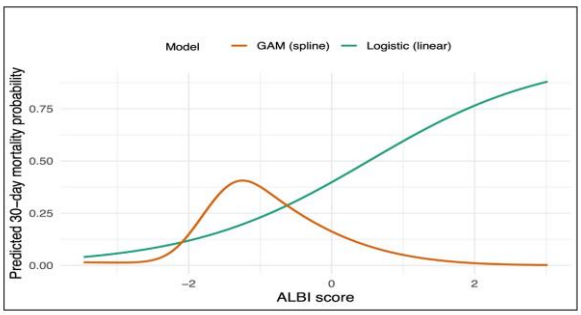

Yatay eksende ALBI skoru, dikey eksende tahmin edilen 30-gün mortalite olasılığı gösterilmektedir. Sürekli eğri, genelleştirilmiş eklemeli model (GAM) spline analizini; düz çizgi ise lineer lojistik regresyon modelini temsil etmektedir. GAM analizi, ALBI skoru ile 30-gün mortalite arasında doğrusal olmayan bir ilişki bulunduğunu ve özellikle −2.6 eşiğinden sonra mortalite riskinde belirgin bir artış olduğunu göstermektedir.

Tablo 1. ALBI skoruna göre gruplandırılmış enfektif endokardit hastalarının başlangıç klinik, laboratuvar özellikleri ve klinik sonlanımları

Değişken	Toplam (n = 104)	Düşük ALBI (n = 34)	Yüksek ALBI (n = 70)	p değeri
Başlangıç demografik ve klinik özellikler				
Cinsiyet (kadın), n (%)	34 (32.7)	10 (29.4)	24 (34.3)	0.722
Yaş (yıl), ortalama ± SS	52.4 (16.7)	51.0 (17.1)	53.1 (16.6)	0.498
Kapak tipi (doğal), n (%)	66 (63.5)	21 (61.8)	45 (64.3)	0.573
Cerrahi tedavi, n (%)	63 (60.6)	21 (61.8)	42 (60.0)	0.740
Kardiyovasküler risk faktörleri ve komorbiditeler				
DM, n (%)	46 (44.2)	13 (38.2)	33 (47.1)	0.232
HT, n (%)	40 (38.5)	9 (26.5)	31 (44.3)	0.082
KAH, n (%)	14 (13.5)	3 (8.8)	11 (15.7)	0.292
SVO, n (%)	22 (21.2)	6 (17.6)	16 (22.9)	0.567
PAH, n (%)	2 (1.9)	1 (2.9)	1 (1.4)	0.605
KBH, n (%)	37 (35.6)	6 (17.6)	31 (44.3)	0.013
LVEF, % (ortalama ± SS)	62.9 ±7.7	64.8 ±1.5	62.0 ±9.2	0.054
Laboratuvar bulguları ve parametreler				
Glukoz (mg/dL)	123 (17.1)	127 (16.6)	121 (17.0)	0.055
Kreatinin (mg/dL)	0.89 (0.78–1.68)	0.81 (0.78–0.97)	1.0 (0.78–2.25)	0.029
GFH (mL/dk/1.73 m²)	103 (46–134)	106 (94–134)	90 (35–134)	0.076
Troponin (ng/mL)	0.014 (0.012–0.034)	0.014 (0.012–0.024)	0.014 (0.012–0.034)	0.398
CRP (mg/L)	78 (51–125)	65 (45–92)	87 (60–145)	0.007
Prokalsitonin (ng/mL)	0.34 (0.13–1.21)	0.24 (0.07–0.37)	0.45 (0.23–1.47)	0.002
LDH (U/L)	256 (178–366)	195 (169–302)	289 (188–433)	0.015
WBC ($\times 10^9$/L)	9.1 (7.5–10.2)	9.3 (8.6–9.9)	8.9 (7.3–10.7)	0.970
Nötrofil sayısı ($\times 10^9$/L)	6.9 (4.9–10.3)	3.1 (3.0–5.8)	8.1 (5.7–10.7)	0.015
Lenfosit sayısı ($\times 10^9$/L)	1.4 (1.0–2.1)	1.36 (0.9–1.9)	1.4 (1.1–2.6)	0.381
Hemoglobin (g/dL)	9.5 ±1.38	9.83 ±1.26	9.37 ±1.43	0.337
Trombosit sayısı ($\times 10^9$/L)	270 (213–340)	278 (250–355)	245 (175–301)	0.002
Klinik sonlanımlar				
Nüks, n (%)	7 (6.7)	2 (5.9)	5 (7.1)	0.473
30-gün mortalite, n (%)	18 (17.3)	1 (2.9)	17 (24.3)	0.001
Uzun dönem mortalite, n (%)	23 (27.1)	2 (5.9)	21 (41.4)	<0.001

Sonuç: Acil servise başvuran EE hastalarında ALBI skoru, hem kısa hem de uzun dönem mortaliteyi güçlü ve bağımsız şekilde öngörmektedir. Rutin laboratuvar parametrelerine dayanan ALBI skoru, acil serviste erken ve eşik bazlı risk sınıflaması için pratik ve uygulanabilir bir araç olabilir.

Anahtar Kelimeler: Enfektif endokardit; ALBI skoru; acil servis; kısa dönem mortalite; uzun dönem mortalite; risk sınıflaması

Bildiri No: 5845

Aynı Binada Yaşayan Üç Aile Bireyinde Gelişen Ağır Karbonmonoksit Zehirlenmesi: Ortak Baca Sistemine Bağlı Pasif Maruziyet

Deniz Yavuzer İlik[1]

[1]Dr. Vefa Tanır Ilgın Devlet Hastanesi, Acil Kliniği, Konya

Giriş-Amaç: Karbonmonoksit (CO) zehirlenmesi sıklıkla soba kullanılan evlerle ilişkilendirilmekte, ancak aynı binada yaşayan ve kendi dairesinde soba bulunmayan bireylerde gelişebilen pasif maruziyet olguları gözden kaçabilmektedir. Bu çalışmada soba bulunmayan bir dairede yaşayan üç aile bireyinde gelişen ağır CO zehirlenmesi sunulmaktadır.

Gereç-Yöntem: Aynı evde kalan 29 yaşındaki anne, 65 yaşındaki babaanne ve 8 yaşındaki çocuk farklı klinik yakınmalarla acil servise başvurdu. Anne bulantı, nefes darlığı ve çarpıntı; babaanne göğüs ağrısı ve dispne; çocuk ise karın ağrısı ve kusma şikâyetleri ile değerlendirildi. Her üç olgunun fizik muayenelerinde belirgin patoloji gözlenmedi. Arteriyel kan gazı analizlerinde karboksihemoglobin düzeyleri sırasıyla %37.9, %43.5 ve %31.3 olarak saptandı. Normobarik oksijen tedavisi sonrası COHb düzeylerinde belirgin düşüş izlendi.Hastaların kendi dairelerinde soba bulunmadığı ve doğalgaz sisteminde teknik bir sorun olmadığı, buna karşılık binanın üst katında soba kullanıldığı öğrenildi.

Bulgular: Bulgular, karbonmonoksitin ortak baca sistemi aracılığıyla ters çekim yaparak alt kata sızdığı ve pasif maruziyete yol açtığı yönünde değerlendirilmiştir. Bu olgu serisi, soba bulunmayan dairelerde dahi, aynı binada yer alan soba kullanımının ortak baca sistemi üzerinden olması nedeniyle tüm aile bireylerinde hayatı tehdit eden karbonmonoksit zehirlenmesine neden olabileceğini göstermektedi

Sonuç: Bu nedenle benzer durumlarda yalnızca bireysel değil, bina genelini kapsayan çevresel inceleme önerilir.

Anahtar Kelimeler: Karbonmonoksit

Abstract No: 5866

Prognostic Value Of Mean Platelet Volume in Acute Pulmonary Thromboembolism

Selim Değirmenci[1]

[1]Bilecik Şeyh Edebali University, Faculty of Medicine, Department of Emergency Medicine, Bilecik

Introduction: Pulmonary thromboembolism (PTE) is a significant clinical condition associated with high morbidity and mortality. This study aimed to evaluate the predictive value of mean platelet volume (MPV) for intensive care unit (ICU) admission and in-hospital mortality in patients diagnosed with PTE.

Materials and Methods: This retrospective cohort study included adult patients who presented to Bilecik Training and Research Hospital between January 1, 2020, and December 31, 2024, and were diagnosed with PTE. Demographic characteristics, laboratory parameters, and clinical outcomes were obtained from hospital records. The primary endpoints were ICU admission and in-hospital mortality. The prognostic value of MPV in predicting ICU admission and in-hospital mortality was assessed using receiver operating characteristic (ROC) curves.

Results: This study included 92 patients with a median age of 71 (22-93) years, of which 48 (52%) were female. While 40 (44%) were followed up in the ICU, 11 (12%) died during their hospital stay. The MPV were significantly higher among patients admitted to the ICU or who died (Table 1). The areas under the ROC curves for the MPV were 0.654 and 0.745 for ICU admission and in-hospital mortality, respectively (Figure 1-2). Optimal cut-off values were determined using the Youden index. An MPV value of ≥9.25 showed 58% sensitivity and 75% specificity in predicting ICU admission. For in-hospital mortality, an MPV value of ≥9.85 showed 64% sensitivity and 90% specificity.

Figure 1

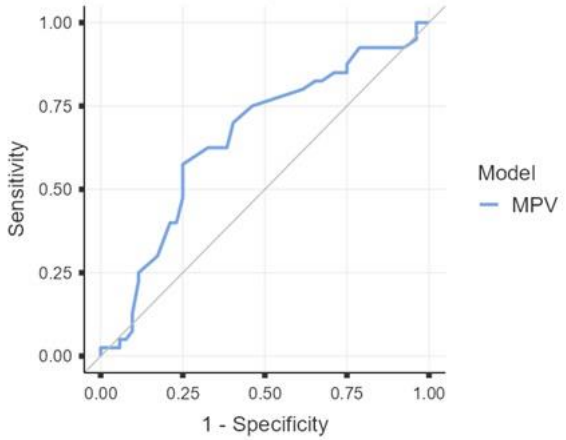

ROC curve of MPV in predicting ICU admission (AUC: 0.654, 95% confidence interval: 0.539–0.769, p=0.009).

Figure 2

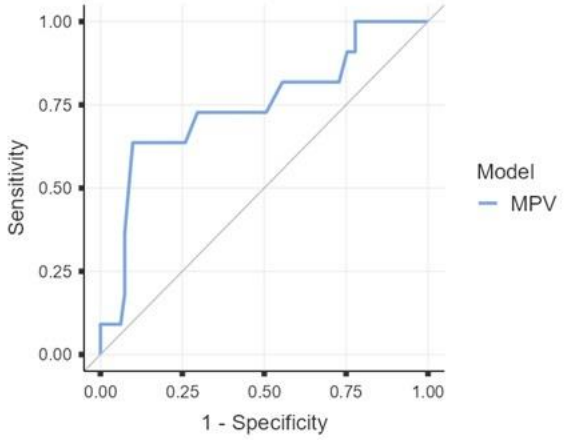

ROC curve of MPV in predicting in-hospital mortality (AUC: 0.745, 95% confidence interval: 0.567–0.923, p=0.007).

Table 1

	ICU admission			In-Hospital mortality		
	Ward (n=52)	ICU (n=40)	P	Discharge (n=81)	Exitus (n=11)	P
Age	65 ± 18	72 ± 14	NS	67 ± 16	79 ± 13	0.007
Sex (Female)	25 (48%)	23 (58%)	NS	39 (48%)	9 (82%)	0.04
Lenght of hospital stay	7.8 ± 3.5	13.6 ± 9.4	<0.001	8.9 ± 4.3	21.2 ± 13.8	0.004
Platelet	218 ± 78	226 ± 77	NS	223 ± 79	211 ± 59	NS
MPV	8.9 ± 1.1	9.3 ± 0.9	0.01	9 ± 1	9.8 ± 1.2	0.009

Baseline demographic characteristics and laboratory findings according to ICU admission and in-hospital mortality

Conclusion: Baseline MPV independently predicts the need for ICU admission and in-hospital mortality in patients with PTE. MPV represents an easily accessible and practical biomarker that may be used for early risk stratification.

Keywords: in-hospital mortalite, ICU admission, outcome, biomarker

Bildiri No: 5944

Tavşanlarda Oluşturulan Künt Kafa Travması Modelinde Nörofilament Hafif Zincir (NFL) Düzeylerinin Araştırılması

Bilgehan Mutlu[1], Hasan Kara[2]

[1]Kırşehir Eğitim Araştırma Hastanesi, Acil Tıp Kliniği, Türkiye
[2]Selçuk Üniversitesi, Tıp Fakültesi, Acil Tıp Anabilim Dalı, Konya, Türkiye

Giriş-Amaç: TBH (Travmatik beyin hasarı), dünya genelinde önemli mortalite ve morbiditeye yol açan, özellikle kapalı kafa travmaları sonrası gelişen ciddi bir klinik durumdur. Bu çalışmada, deneysel olarak oluşturulan farklı şiddetlerdeki künt kafa travması modelinde serum, BOS (beyin omurilik sıvısı) ve beyin dokusunda NFL (nörofilament hafif zincir) düzeylerinin belirlenmesi ve bu düzeylerin apoptozis ile olan ilişkisinin araştırılması amaçlandı.

Gereç-Yöntem: Çalışmada elde edilen sayısal ve kategorik veriler tanımlayıcı istatistiklerle özetlendi. Sayısal değişkenlerin dağılımı Shapiro-Wilk testi ile değerlendirildi. Korelasyonlar Spearman analizi ile incelendi. Bağımlı ölçümler Wilcoxon ve Friedman testleriyle, bağımsız gruplar Mann-Whitney U ve Kruskal-Wallis testleriyle karşılaştırıldı. Çoklu karşılaştırmalarda Bonferroni düzeltmesi uygulandı. Prediktif analizler ROC eğrileri ile değerlendirildi. İstatistiksel anlamlılık $p < 0,05$ olarak kabul edildi. Toplam 27 Yeni Zelanda tipi tavşan kontrol, hafif, orta ve ağır travma gruplarına ayrıldı. Künt kafa travması, Marmarou impakt-akselerasyon modelinin modifiye edilmiş versiyonu kullanılarak oluşturuldu. Travma sonrası 4. ve 12. saatlerde serum, 12. saatte BOS örnekleri alındı; beyin dokusunda NFL düzeyleri ve apoptozis indeksi değerlendirildi. NFL ölçümleri ELISA yöntemiyle, apoptozis ise TUNEL yöntemiyle analiz edildi.

Bulgular: Çalışmaya 21'i travma, 6'sı kontrol grubunda olmak üzere toplam 27 denek dâhil edildi. Serum (4. ve 12. saat), BOS ve beyin dokusu NFL düzeyleri gruplar arasında karşılaştırıldığında anlamlı fark saptanmadı ($p > 0,05$). Apoptozis indeksi travma grubunda kontrol grubuna kıyasla anlamlı olarak daha yüksekti ve travma şiddeti arttıkça medyan değerlerin yükseldiği gözlendi ($p < 0,01$). Orta travma grubunda serum NFL düzeyleri BOS'a göre daha yüksek bulundu. Serum 4. ve 12. saat NFL düzeyleri arasında orta düzeyde pozitif korelasyon saptandı (rho=0,473; p=0,03).

Tablo 1. Kontrol ve travma uygulanan gruplar arasında, parametrelerin karşılaştırılması

NFL	Örneklem Kontrol *(n=6, %22,2)* *Medyan (min – maks)* †	Grubu	Travma *(n=21, %77,8)*	Grubu	P*
Serum 4.saat	2,32 (1,32 – 10)		2,39 (1,55 – 10)		0,932
Serum 12.saat	–		2,46 (1,45 – 13,02)		–
BOS 12.saat	1,36 (0,96 – 3,36)		1,89 (0,81 – 4,65)		0,355
BEYİN 12.saat	1,17 (1,07 – 1,28)		2,13 (0,64 – 4,07)		0,088
Apopitozis indeksi	1,54 (1,23 – 2,53)		5,34 (0,88 – 14,33)		0,007

† Parametreler IQR (Interquartile Range)[medyan, minimum ve maksimum] olarak ifade edilmiştir. * Mann-whitney U testi.

Tablo 2. Kontrol ve travma şiddet grupları arasında, parametrelerin karşılaştırılması

NFL	Denek Grubu Kontrol *(n=6, %22,22)* *Medyan (min – maks)* †	Travma grubu Hafif *(n=7, %25,93)*	Orta *(n=7, %25,93)*	Ağır *(n=7, %25,93)*	P*
Serum 4.saat	2,32 (1,32 – 10)	2,39 (1,56 – 2,94)	2,39 (1,55 – 10)	2,11 (1,65 – 2,73)	0,817
Serum 12.saat	–	2,59 (1,54 – 4,26)	2,46 (1,57–13,02)	2,43 (1,45 – 4,43)	0,834
BOS 12.saat	1,36 (0,96 – 3,36)	2,01 (0,81 – 4,31)	1,84 (1,3 – 2,94)	2,03 (1,05 – 4,65)	0,713
BEYİN 12.saat	1,17 (1,07 – 1,28)	1,99 (1,61 – 4,07)	2,21 (0,64 – 2,74)	1,89 (1,45 – 2,9)	0,304
Apopitozis indeksi	1,54 (1,23 – 2,53)	2,68 (0,88 – 5,82)	2,91 (1,78 – 8,92)	10,08 (5,34–14,33)	0,002

† Parametreler IQR (Interquartile Range)[medyan, minimum ve maksimum] olarak ifade edilmiştir. * Kruskal-Wallis H testi.

Sonuç: NFL düzeyleri erken dönemde travma şiddetini ayırt etmede sınırlı bir biyobelirteçtir; buna karşın artmış apoptozis bulguları deneysel modelin biyolojik geçerliliğini desteklemektedir. NFL'nin klinik kullanım potansiyelinin netleştirilebilmesi için uzun süreli ve kapsamlı çalışmalara ihtiyaç vardır.

Anahtar Kelimeler: kafa travması, apoptozis, nörofilament hafif zincir, travmatik beyin hasarı, deneysel künt kafa travması modeli

Bildiri No: 6041

Akut Gastrik Volvulusa Bağlı İskemiye Sekonder Gastrik Perforasyon

Yasin Eseroğlu[1], Hacer Eseroğlu[2]

[1]Konya Meram Devlet Hastanesi
[2]Konya Beyhekim Eğitim ve Araştırma Hastanesi

Giriş-Amaç: Gastrik volvulus, midenin uzun veya kısa eksen etrafında dönerek katlanması ile gelişen bir hastalıktır. Akut volvulus %30 ile %50 arasında değişir. Tanı, tedavinin ve başvurunun gecikmesi ile hastada iskemi ve nekroz gelişmesi sonucu mortalite oranını yükseltir. Akut volvulus şiddetli karın ağrısıyla başlayıp şok tablosuna kadar ilerleyebilen mortalitesi yüksek bir durumdur.

Bulgular: 36 yaş M.H. isimli erkek hasta 2 gündür devam eden karın ağrısı şikayetiyle acil servise ayaktan başvurdu.Öz geçmişinde özellik yok.Genel durumu orta, gks:14 hipotansif ve taşikardik olan hasta resüsitasyon odasına alındı.Fizik muayenesinde tahta karın olan hastaya portabl direk grafi çekildi.Ekg normal sinüs ritmiydi.Preop kanları alındı.Hastaya bolus sıvı yüklemesi yapıldı.Direk grafide serbest hava olması nedeniyle ivedilikle genel cerrahi ile konsulte edildi.Hasta beklemeden acil ameliyathaneye alındı.Laboratuar sonuçlarında asidoz ve crp değeri yüksek diğer kan parametreleri normaldi.Akut gastrik volvulusa bağlı iskemiye sekonder gastrik perforasyon olan hastaya Genel cerrahi tarafından laparotomi yapıldı.Eksplorasyonda midede volvulus düzeltildi.Volvulus olan bölgede mide perforasyonu görüldü.Midedeki perfore alan wedge rezeksiyon ile kapatıldı.Hasta entübe olarak 3.basamak yoğun bakıma alındı.Yoğun bakımdaki takipleri sırasında yüksek doz vazopresör desteği alan hasta tüm müdehalelere rağmen yaklaşık 3 saat sonra exitus oldu.

ayakta direkt batın grafisi

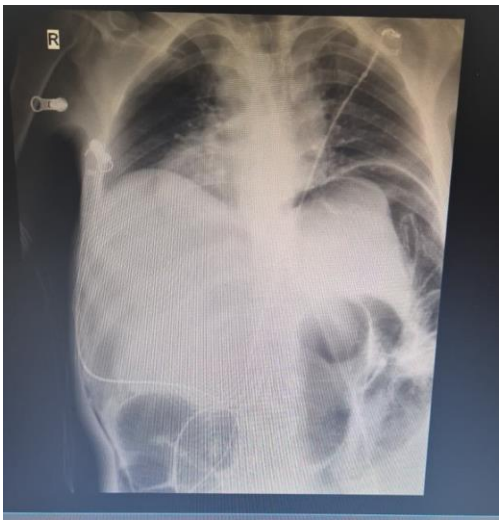

Laparotomi Esnasındaki Gastrik Volvulus

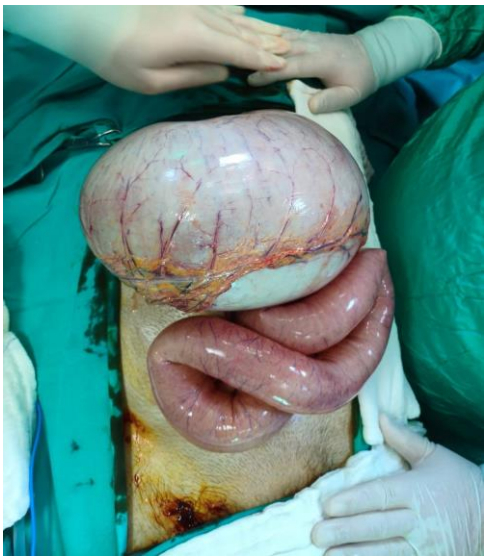

Sonuç: Mide volvulusu nadir görülür.En sık 50'li yaşlarda görülür ve sıklığı tüm ırklar ve cinsiyetler arasında eşittir.Akut ve kronik volvulus olarak görülebilir. Nadiren mide volvulusları akut olarak strangülasyon ve obstrüksiyon şeklinde akut batın olarak karşımıza çıkabilir.Mide volvulusu tanısı koymak zordur. Acil cerrahi girişim gerektirecek hastalarda tanısal amaçlı bilgisayarlı tomografi öncelikle tercih edilebilir.Bizim olgumuzda hastanın tahta karın ve şok tablosu ile gelmesi nedeniyle direkt grafi ile diafram altı serbest havanın görülmesi ile tanı konup beklemeksizin acil ameliyata alınmıştır. Sonuç olarak bizim bu olguda gördüğümüz ayakta direkt batın grafisinde serbest hava görülmesi batın perforasyonu düşündürerek acil cerrahiye alınmıştır.Cerrahi esnasında mide volvulusuna sekonder mide perforasyonu olgusu görülmüştür.Batın içi perforasyon vakalarında mide volvulusu da ayırıcı tanıda akla gelmesi gereken tanılardan biridir.

Anahtar Kelimeler: Volvulus, Akut batın, Tahta karın, Perforasyon

Bildiri No: 6196

Santral Tutulumlu Kist Hidatik Olgusu

Zerrin Defne Dündar[1], Mustafa Kürşat Ayrancı[1], Furkan Yıldırım[1], Osmancan Güneş[1]

[1]Necmettin Erbakan Üniversitesi Tıp Fakültesi

Giriş-Amaç: Kistik ekinokokkozis (kist hidatik), Echinococcus granulosus larvalarının neden olduğu, endemik bölgelerde halk sağlığı sorunu olan zoonotik bir enfeksiyondur. Karaciğer ve akciğer tutulumu sık görülmekle birlikte, santral sinir sistemi yerleşimi yalnızca %1-2'dir. İntrakraniyal kistler genellikle kafa içi basınç artışı sendromu, nöbetler veya fokal nörolojik defisitler ile klinik tablo çizer. Ancak nadiren, spesifik olmayan semptomlarla seyrederek tanısal güçlüklere yol açabilirler. Radyolojik bulguların doğru yorumlanması, preoperatif tanı ve cerrahi planlama açısından hayati öneme sahiptir. Bu yazıda, yalnızca baş dönmesi şikayeti ile başvuran ve nörogörüntüleme ile santral kist hidatik tanısı konulan nadir bir olgunun sunulması amaçlanmıştır.

Gereç-Yöntem: Nadir görülen santral yerleşimli kist hidatik olgu sunumu yapılmıştır.

Bulgular: 61 yaşında erkek hasta, başvuru gününde şiddetlenen baş dönmesi şikayeti ile dış merkez devlet hastanesine başvurmuştur. Hastanın başvuru anında baş dönmesi dışında ek bir semptomu bulunmamaktaydı. Dış merkezde çekilen kontrastsız beyin tomografisi sonucunda kistik lezyon saptanan hasta, ileri inceleme ihtiyacı nedeniyle tarafımıza sevk edildi. Özgeçmişinde bilinen hipertansiyon ve ritim bozukluğu mevcuttu. Hastanın yapılan fizik muayenesinde vital bulguları; arteryel kan basıncı 130/80 mmHg, nabız 98/dk, SpO2 %96 ve solunum sayısı 15/dk olarak ölçüldü. Fizik muayenede herhangi bir patolojik bulguya rastlanmadı. Kan tetkikleri alındı ve patolojik bir sonuç izlenmedi. Hastaya önce Difüzyon MR çekildi ve Beyin ve Sinir Cerrahisi(BSC) kliniğine konsülte edildi. Sonrasında hastaya kontrastlı beyin MR çekildi. Yapılan görüntülemeler sonucunda; beyinde sol frontal verteks seviyesinde, sol lateral ventrikül anterior horn komşuluğunda yaklaşık 4x5 cm boyutlarında, içerisinde membran yapılar bulunan, kontrast tutulumu izlenmeyen lezyon saptandı. BSC tarafından hastaya operasyon önerilmesine karşın, hasta tarafından operasyon kabul etmeyerek acil servisten ayrıldı.

BT görüntüsü

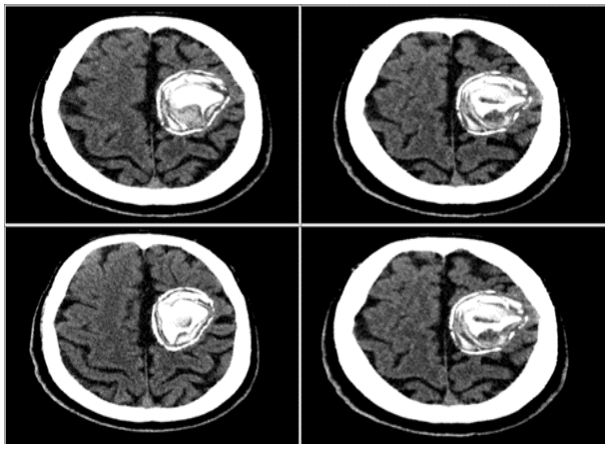

MR görüntüsü

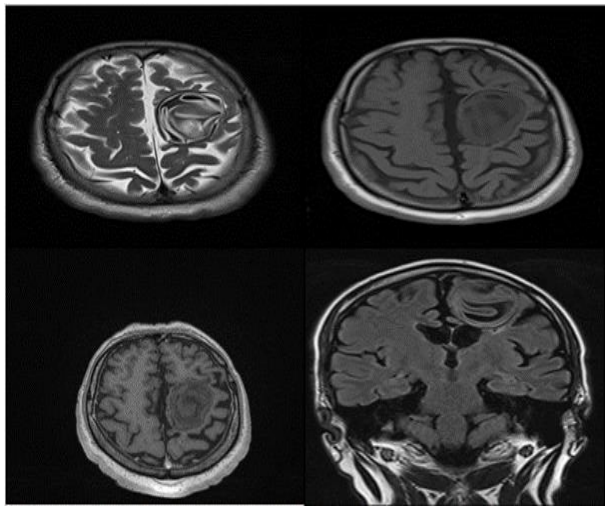

Sonuç: Bu olgudaki gibi, yavaş büyüme paterni ve beyin parankiminin uyum yeteneği nedeniyle, büyük boyutlu kist hidatik olgularının dahi fokal nörolojik defisit olmaksızın, sadece izole baş dönmesi ile ortaya çıkabileceği unutulmamalıdır. Endemik bölgelerde bu tür non-spesifik semptomlarla başvuran hastalarda, erken tanı ve doğru cerrahi planlama için kraniyal görüntüleme hayati önem taşımaktadır.

Anahtar Kelimeler: Kist Hidatik, Serebral Ekinokokkozis, Baş Dönmesi, İntrakraniyal Kist, Nöroşirürji

Bildiri No: 6285

İskemik İnmede Trombolitik Tedavi Sonrası Tekrarlayan İnfarkt

Hacer Eseroğlu[1]

[1]S.B.Ü. Konya Beyhekim Eğitim ve Araştırma Hastanesi

Giriş-Amaç: İnme olarak tanımlanan serebrovasküler hastalıklar (SVH); ciddi mortalite ve morbiditeye yol açan hastalıklardan biridir. İnmenin %80'i iskemik, %20'si ise hemorajiktir.İskemik inme nörolojik hastalıklar içerisinde en sık görülen ve en çok ölüme neden olan gruptur. İskemik inme tedavisinde amaç, nörolojik hasarlanmayı en aza indirmek, iskemiye sekonder oluşabilecek ek hasarları önlemek ve hastanın iyileşmesini kolaylaştırabilecek önlemleri almak olmalıdır.

Bulgular: 59 yaşında F.G. isimli kadın hasta son 2 saattir olan konuşma bozukluğu,sağ tarafında hareketsizlik şikayeti ile acil servise başvurmuştur.Öz geçmişinde geçirilmiş sekelsiz İskemik inme,atriyal fibrilasyon,kalp yetmezliği vardı.Apiksaban tedavisi alan hasta 2 gündür ilacını kullanmamış.Difüzyon Mr'da sol frontoparietal bölgede akut infarkt ile uyumlu gelen hasta nöroloji ile konsulte edildi.3.basamak yoğun bakıma yatışı yapıldı.Trombolitik tedavi tpa dozu 0,9 mg/kg' dan hesaplanarak dozun %10'u bolus, kalanı ise 1 saatlik infüzyon ile uygulandı..24 saat sonra hastanın nörolojik şikayetleri tamemen düzeldi.Yoğun bakım takipleri sırasında 48 saat sonra hastanın genel durumda kötüleşme,afazi ve sağ hemipleji gelişmesi üzerine tekrar santral görüntilemeler yapıldı.Difüzyon Mr ve beyin Bt anjiosunda sol parietal lobta akut infarkt tespit edildi.Girişimsel işlem düşünülmedi.Antikoagülan ve antiagregan tedavinin devamı önerildi.Takipleri sırasında genel durumu bozulan hasta yoğun bakımda 8.gününde exitus oldu

Sol frontoparietal akut infarkt

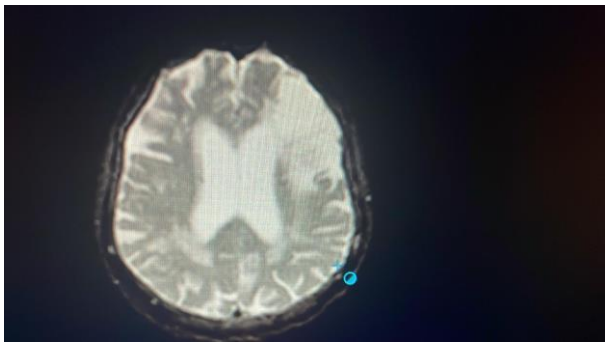

Sol parietal akut infarkt

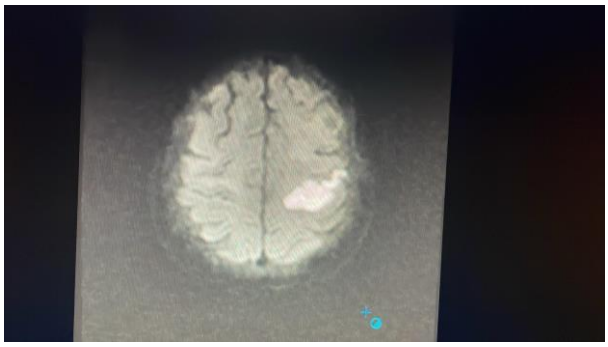

Sonuç: İnme tüm dünyada mortalite olarak 3. sırada, morbidite olarak ilk sırada yer alan ciddi bir hastalıktır. İskemik inmede uygun hasta seçimi ile intravenöz tPA uygulaması etkili bir tedavi yöntemidir.Trombolitik tedavi her ne kadar ilk 4,5 saat olarak önerilse de, tedavi ne kadar erken yapılırsa tedaviye yanıt da o kadar iyi olacaktır.Tedavinin en çok endişe edilen komplikasyonu, serebral hemorajidir.Hemorajik transformasyon, iskemi-reperfüzyon hasarı neticesinde meydana gelmektedir.Bizim sunduğumuz vakada ise ilk infarkt ve tedavi sonrası hemoraji görülmezken yaklaşık 48 saat sonra hastada hemoraji değil de tekrar infart görülmesi bu vakayı ilginç kılmaktadır.Belki de bu hastada erken nörolojik kötüleşme nedeni yetersiz,geç rekanalizasyon veya hastanın komorbiditesinin neden olduğu tekrarlayan infarktlardır.

Anahtar Kelimeler: iskemik inme, trombolitik tedavi, infarkt

Bildiri No: 6310

Beyinde Hava Embolisi

Ahmet Şükrü Tutal[1], Kadir Küçükceran[1], Burak Can Şanal[1], Oğuzhan Can[1], Ömer Jaradat[1]

[1]Necmettin Erbakan Üniversitesi Tıp Fakültesi Acil Servis

Giriş-Amaç: Beynin arteriyel veya venöz dolaşımına havanın girmesiyle ortaya çıkan serebral hava embolisi (SHE), kan akışını bloke ederek beyin hasarına neden olabilir.

Gereç-Yöntem: Bu, nadir rastlanan ve çoğunlukla iyatrojeniktir ancak genel görülme sıklığı ve yaygınlığı hakkında kesin veriler bulunmamaktadır.

Bulgular: 09/12/2025 tarihinde 85 yaş erkek hasta acil servisimize 112 kardiyak arrest olarak getirdi. KOAH,KBY HD(1/7). (GKS):3 Fizik muayenede pupiller miyotik, zayıf ışık refleksi alındı.112 ve bakımevi personelinin anamnezinde. 1 ay öncesinde malnütrisyon ve KBY on ABY nedenli başka bir merkezde 2 hafta yatış yapılmış diyalize başlanmış, 1/7 diyaliz ihtiyacı ile taburcu edilmiş.Yatağa bağımlı bakımevi hastası, normalde bilinci yerinde normal konuşan kendi yemeğini yiyebilen hasta. bugün banyo yaptırırken HD için açılan boynundaki juguler santral venöz kateter çıkmış. kateterin çıkmasından sonra bilinci bozulmaya ve nabzı giderek düşmesi üzerine 112 aranmış. 112 ekibi gittiğinde bilinci kapalı, filiform nabzı olan hasta solunum ve kardiyak arrest olması üzerine LMA ile ventile edilip 20 dk CPR yapılmış. 5 kez adrenalin yapılmış ROSC sağlanmış. beyin bt de hava imajları ve diffüzyon mr de hipoksik iskemik hasar görülmesi üzerine hasta nörolojiye danışıldı. hiperbarik oksijen tedavisi önerilen hasta hiperbarik merkezi sorumlu dr u ile görüşüldü. hastanın hiperbarik tedaviden fayda göreceği fakat KOAH a bağlı akciğerlerde bül ve fibrozis olan hastanın hiperbarik tedavisi için kontrendikasyon oluşturduğu ve bunun için tedaviye uygun olmadığını belirtti. HD için HF kurulan ve destek tedaviler ile takip edilen hasta 3 gün sonra 12/12/2025 tarihinde exitus kabul edilmiştir.

Hava embolisi

Serebral hava embolisi

Hava embolisi

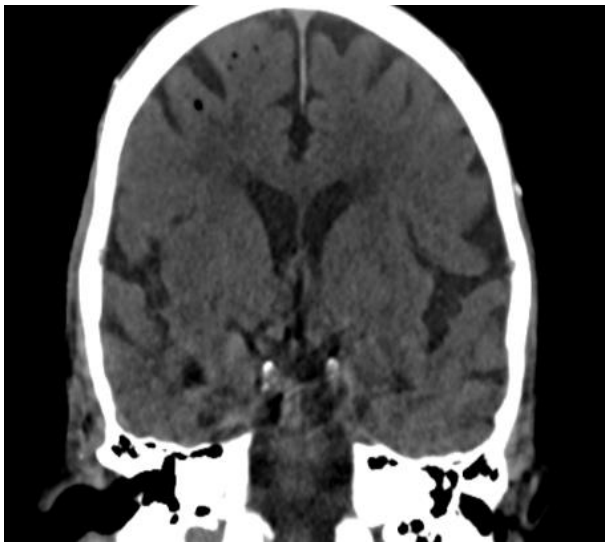

Hava embolisi

Sonuç: Serebral hava embolisi iki biçimde incelenir: Serebral Venöz Hava Embolisi (SVHE), havanın genellikle juguler damarlar aracılığıyla ters yönde hareketle venöz ağa ulaştığı ve venleri tıkayarak beyin ödemi, venöz enfarkt ve intrakraniyal hipertansiyona yol açabildiği türdür; diğer tür Serebral Arteriyel Hava Embolisi (SAHE), sıklıkla kateter yerleştirme veya cerrahi girişimler sırasında hava kabarcıklarının atardamar sistemine girmesiyle olur ve bu kabarcıkların beyin dokusunu besleyen arterleri tıkaması sonucu enfarkta ve nörolojik fonksiyon bozukluklarına neden olabilir.

Anahtar Kelimeler: cerebral occlusion, cerebral air embolism

Bildiri No: 6321

Kardiyak Arrest Sonrası Gelişen Süper Refrakter Status Epileptikusta Kurtarıcı Tedavi: Ketamin İnfüzyonu

Hüseyin Ay[1], Burak Can Şanal[1], Muhammed Ragıb Alp[1], Ömer Jaradat[1], Abdullah Sadık Girişgin[1]

[1]Necmettin Erbakan Üniversitesi, Tıp Fakültesi, Acil Tıp Anabilim Dalı, Konya, Türkiye

Giriş-Amaç: Refrakter status epileptikus hastalarının, birinci ve ikinci basamak antiepileptik ilaçlarla nöbetleri kontrol altına alınamamaktadır. SRSE (süper refrakter status epileptikus) tablosu ise anestezik ajanlara rağmen nöbetlerin 24 saatten uzun sürmesi olarak tanımlanmakta ve hastanın klinik seyrini etkileyen nörolojik bir durumdur. Bu olgumuzda birinci ve ikinci basamak antiepileptik tedaviye rağmen nöbet kontrolü sağlanamayan SRSE hastasının AS (acil servis) yoğun bakım ünitesindeki IV (intravenöz) ketamin infüzyonu ile nöbet kontrolü yönetimini ele almaktadır.

Gereç-Yöntem: 84 yaşında erkek hasta, senkop geçirip, 112 acil sağlık hizmeti ekipleri tarafından kardiyak arrest sonrası kardiyopulmoner resüsitasyon ile SDGD (spontan dolaşımın geri dönüşü) sağlanıp entübe edilerek AS'ye getirilmiştir. Özgeçmişinde atrial fibrilasyon, hipertansiyon, alzheimer ve koroner arter hastalığı öyküsü ile yeni nesil oral antikoagülan kullanımı vardı. Hastanın kardiyak arrest etiyolojisini açıklayacak fizik muayene ve laboratuvar bulgusu yoktu. Bilgisayarlı tomografi ve manyetik rezonans görüntülemelerinde de belirgin akut patolojik bir bulgusu yoktu. Hastanın takiplerinde jeneralize tonik klonik ve aralıklı olarak fokal miyoklonik nöbetleri gelişti. Bu süreçte hastaya birinci ve ikinci basamak antiepileptik ilaç tedavisi, yanı sıra IV midazolam infüzyonu uygulandı. Ancak hastanın nöbet kontrolü sağlanamadığından anestezik ajan olan IV ketamin uygulamasına geçildi ve ketamin infüzyonu ile nöbetler kontrol altına alındı.

Bulgular: Status epileptikus sürdükçe GABA reseptörlerinde azalma olurken glutamaterjik eksitasyon, ve özellikle NMDA reseptör sayısında artış olmaktadır. Refrakter nöbet mekanizmalarından biri NMDA reseptörlerinin aktive olması ile nöbet ağının genişlemesidir. NMDA antagonisti olan ketamin, nöroprotektif ve kardiyovasküler stabiliteyi koruyucu özellikleriyle, status epileptikusun geç döneminde etkili olabilmektedir. Bu vaka özelinde, postkardiyak arrest dönemin instabil seyretmesi ve SRSE varlığı nedeniyle diğer anestezik ajanların hipotansiyon ve solunum depresyonu gibi yan etkilerinden kaçınmak ve reseptör düzeyinde hedefe yönelik tedavi sağlamak amacıyla ketamin tercih edilmiş ve nöbetler kontrol altına alınmıştır.

Sonuç: Post kardiyak arrest dönemde gelişen SRSE'de, hedefe yönelik NMDA antagonisti ketamin, nöronal hasarı önleyip, kardiyovasküler stabiliteyi koruyarak etkin nöbet kontrolü sağlayabilir.

Anahtar Kelimeler: süper refrakter status epileptikus, ketamin, NMDA, antiepileptik, postkardiyak arrest dönem

Bildiri No: 6390

Acil Servisten Hastaneye Yatırılan 65 Yaş Üstü Hastaların Bir Yıllık Retrospektif Analizi

Mustafa Alpaslan[1]

[1]Nevşehir Devlet Hastanesi

Giriş-Amaç: Bu çalışmada, acil servisten hastaneye yatırılan 65 yaş üstü hastaların demografik ve klinik özelliklerinin değerlendirilmesi, yatış yerlerinin (servis veya yoğun bakım) ve yatış nedenlerinin (dahili veya travmatik) karşılaştırılması amaçlanmıştır.

Gereç-Yöntem: Bu retrospektif tanımlayıcı çalışmada, 01.01.2024-31.12.2024 tarihleri arasında Nevşehir Devlet Hastanesi acil servisine başvurarak servise veya yoğun bakıma yatırılan 65 yaş ve üzeri hastalar incelendi. Hastaların yaş, cinsiyet, başvuru saati, başvuru tipi, teşhis sınıflaması ve yatış yerleri kaydedildi. Veriler SPSS 25.0 ile analiz edildi. Sürekli değişkenlerde Student T testi, kategorik değişkenlerde Pearson Ki-Kare testi kullanıldı. $p < 0,001$ anlamlı kabul edildi.

Bulgular: Çalışmaya toplam 3.976 hasta dahil edildi. Hastaların %50,3'ü kadın (n=2001), %49,7'si erkekti (n=1975). Ortalama yaş 77,43±7,90 yıl idi. Hastaların %74,7'si servise, %25,3'ü yoğun bakıma yatırıldı. Servise yatırılanların yaş ortalaması 77,11±7,81 yıl, yoğun bakıma yatırılanların ise 78,36±8,09 yıl olup fark anlamlıydı ($t=-4,347$, $p < 0,001$). Dahili hastalar (n=3517, %88,5), travmatik hastalardan (n=459, %11,5) belirgin olarak daha fazlaydı ($x^2=53,288$, $p < 0,001$). Kardiyovasküler (%17,8) ve solunumsal (%23,4) nedenler başlıca yatış sebepleriydi. Travmatik nedenlerle yatan hastaların %88,7'si serviste, %11,3'ü yoğun bakımda takip edildi. Dahili hastaların %72,9'u servise, %27,1'i yoğun bakıma yatırıldı.

Şekil 1. Aylara göre hasta yatışlarının analiz

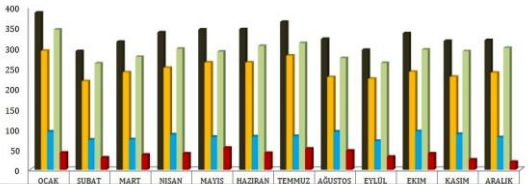

	OCAK	ŞUBAT	MART	NİSAN	MAYIS	HAZİRAN	TEMMUZ	AĞUSTOS	EYLÜL	EKİM	KASIM	ARALIK
Toplam (n)	387	292	315	338	345	346	364	322	295	336	317	319
Servis (n)	293	218	240	251	264	264	281	228	224	241	229	239
Yoğun Bakım (n)	94	74	75	87	81	82	83	94	71	95	88	80
Dahili (n)	345	262	278	298	291	305	312	275	263	296	292	300
Travmatik (n)	42	30	37	40	54	41	52	47	32	40	25	19

Tablo 1. Servis ve yoğun bakıma yatan hasta verilerinin karşılaştırılması

Değişkenler	**Genel**	**Servis**	**Yoğun Bakım (n/%)**	**İstatistiksel**
Cinsiyet	**(n/%)**	**(n/%)**		**Veri***
Erkek	1975 (49,7)	1445 (73,2)	530 (26,8)	x^2=5,216
Kadın	2001 (50,3)	1527 (76,3)	474 (23,7)	p=0,025
Yaş (ortalama)	77,43±7,90	77,11±7,81	78,36±8,09	*t=-4,347 p< 0,001*
Yaş Aralıkları				
65-74	1521 (38,3)	1170 (76,9)	351 (23,1)	x^2=15,249
75-84	1607 (40,4)	1207 (75,1)	400 (24,9)	
85-94	777 (19,5)	550 (70,8)	227 (29,2)	p<0,001
95-104	71 (1,8)	45 (63,4)	26 (36,6)	
Başvuru saati				
00.00-07.59	468 (11,8)	326 (69,7,)	142 (30,3)	x^2=7,939
08.00-15.59	1963 (49,4)	1491 (76)	472 (24)	p=0,184
16.00-23.59	1545 (38,9)	1155 (74,8)	390 (25,2)	
Başvuru Tipi				x^2=53,288
Dahili	3517 (88,5)	2565 (72,9)	952 (27,1)	
Travmatik	459 (11,5)	407 (88,7)	52 (11,3)	p<0,001
Teşhis Sınıflaması				
Solunumsal	931 (23,4)	679 (72,9)	252 (27,1)	
Dahili	746 (18,8)	574 (76,9)	172 (23,1)	
Kardiyovasküler	706 (17,8)	362 (51,3)	344 (48,7)	
Travmatik	459 (11,5)	407 (88,7)	52 (11,3)	x^2=322,025
Nöropsikiyatrik	408 (10,3)	321 (78,7)	87 (21,3)	
Gastrointestinal	317 (8)	269 (84,9)	48 (15,1)	p<0,001
Enfeksiyon	277 (7)	234 (84,5)	43 (15,5)	
Romatizmal	62 (1,6)	61 (98,4)	1 (1,6)	
Ürogenital	59 (1,5)	54 (91,5)	5 (8,5)	
Diğer**	11 (0,3)	11 (100)	0 (0)	

* Normal dağılıma uyan sürekli değişkenleri karşılaştırmak için Student T testi,kategorik değişkenlerin karşılaştırılması için oluşturulan çapraz tabloların analizi için Pearson Ki-Kare analizleri kullanıldı. İstatistiksel anlamlılık için p değeri <0,001 anlamlı kabul edildi. **Göz hastalıkları, dermatolojik nedenler, toksikolojik nedenler, vs.

Tablo 2. Dahili ve travmatik hasta yatışlarının karşılaştırılması

Değişkenler	**Genel**	**Dahili**	**Travmatik**	**İstatistiksel**
Cinsiyet	**(n/%)**	**(n/%)**	**(n/%)**	**Veri***
Erkek	1975 (49,7)	1785 (90,4)	190 (9,6)	x^2=14,226
Kadın	2001 (50,3)	1732 (86,6)	269 (13,4)	p<0,001
Yaş (ortalama)	77,43±7,90	77,37±7,82	77,84±8,43	*t=-1,182 p=0,235*
Yaş Aralıkları				
65-74	1521 (38,3)	1335 (87,8)	186 (12,2)	x^2=18,726
75-84	1607 (40,4)	1459 (90,8)	148 (9,2)	
85-94	777 (19,5)	665 (85,6)	112 (14,4)	p<0,001
95-104	71 (1,8)	58 (81,7)	13 (18,3)	
Başvuru saati				
00.00-07.59	468 (11,8)	412 (88)	56 (12)	x^2=2,514
08.00-15.59	1963 (49,4)	1724 (87,8)	239 (12,2)	p=0,341
16.00-23.59	1545 (38,9)	1381 (89,4)	164 (10,6)	
Yatış Yeri				x^2=53,288
Servis	2972 (74,7)	2565 (86,3)	407 (13,7)	
Yoğun bakım	1004 (25,3)	952 (94,8)	52 (5,2)	p<0,001

* Normal dağılıma uyan sürekli değişkenleri karşılaştırmak için Student T testi, kategorik değişkenlerin karşılaştırılması için oluşturulan çapraz tabloların analizi için Pearson Ki-Kare analizleri kullanıldı. İstatistiksel anlamlılık için p değeri <0,001 anlamlı kabul edildi.

Sonuç: Yaşlı hastalarda hastaneye yatışların büyük kısmı dahili nedenlerle ve servis koşullarında gerçekleşmektedir. Ancak ileri yaş, çoklu komorbidite ve kardiyovasküler-sebep ilişkili başvurular yoğun bakım ihtiyacıyla anlamlı ilişkilidir. Yaşlı hastalar için erken risk sınıflaması yapılması mortaliteyi azaltabilir.

Anahtar Kelimeler: Acil servis, Hastaneye yatış, Geriatri, Yoğun bakım

Bildiri No: 6446

Acil Serviste Pulmoner Emboli Şüphesiyle Çekilen BT Pulmoner Anjiyografilerin Pozitiflik Oranı ve Radyolojik Özellikleri

Suat Kamil Süt[1], Yasemin Metin Koca[2]

[1]Sincan Eğitim ve Araştırma Hastanesi, Radyoloji A.D.
[2]Sincan Eğitim ve Araştırma Hastanesi, Acil Tıp A.D.

Giriş-Amaç: Acil serviste pulmoner emboli (PE) şüphesiyle istenen BT pulmoner anjiyografi (BTPA) incelemelerinin pozitiflik oranını ve pozitif olgularda embolinin dağılımı ile radyolojik tutulum özelliklerini değerlendirmektir.

Gereç-Yöntem: Bu retrospektif çalışmada, aylık dönemde (01.06.2025-01.01.2026) acil serviste PE şüphesiyle BTPA çekilen hastalar incelendi. Demografik veriler ve BTPA bulguları değerlendirildi. Pulmoner emboli varlığı, laterizasyonu (bilateral, sağ, sol) ve tutulum düzeyi kaydedildi. Masif pulmoner emboli, BT'de ana pulmoner arter ve/veya lobar arter düzeyinde tutulum olarak tanımlandı. Tek taraflı olgularda tutulum düzeyi ayrıca incelendi. Laboratuvar verileri ve klinik skorlar değerlendirmeye alınmadı.

Bulgular: Çalışmaya toplam 100 hasta dahil edildi; 46'sı kadın, 54'ü erkekti. Yaş ortalaması 55,9 ± 19,1 idi. BTPA incelemelerinde 17 hastada (%17,0) pulmoner emboli ile uyumlu dolum defekti saptandı. PE saptanan olguların 10'u (%58,8) bilateral, 5'i (%29,4) yalnız sağ, 2'si (%11,8) yalnız sol akciğer yerleşimliydi. Bilateral embolisi olan 10 olgunun 5'inde (%50) ana pulmoner arter ve/veya lobar arter düzeyinde masif tutulum mevcuttu. Tek taraflı embolisi olan tüm olgularda tutulumun segmental düzeyle sınırlı olduğu görüldü. Masif tutulum saptanan olgularda alt lob ağırlıklı buzlu cam dansiteleri, konsolidasyon alanları ve bir kısmında minimal sıvama plevral efüzyon, segmental tutulum saptanan olgularda ise fokal buzlu cam ve konsolidasyon ile uyumlu dansiteler eşlik etmekteydi(Resim 1,2).

Resim 1

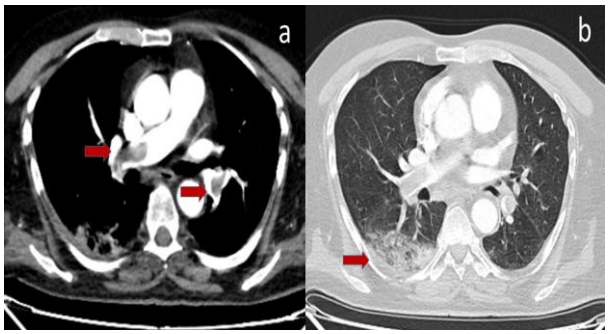

a)Bilateral alt lob ve segment dallarında yerleşimli pulmoner emboli ile uyumlu hipodens dolum defektleri (kırmızı oklar). b)Sağ alt lobda buzlu cam dansiteleri ve konsolidasyon alanı (kırmızı ok)

Resim 2

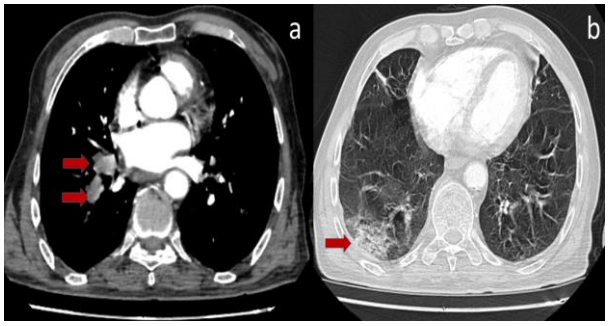

a)Sağ alt lob segment dallarında yerleşimli pulmoner emboli ile uyumlu hipodens dolum defektleri (kırmızı oklar). b)Sağ alt lobda buzlu cam dansiteleri ve konsolidasyon alanı (kırmızı ok)

Sonuç: Acil serviste pulmoner emboli şüphesiyle çekilen BT pulmoner anjiyografilerde pozitiflik oranı %17'dir. Pozitif olguların çoğu bilateral yerleşimli olup, bilateral olguların yarısında ana veya lobar düzeyde masif tutulum izlenmiştir. Tek taraflı emboliler ise segmental düzeyde sınırlıdır. Bu bulgular, seçilmiş hasta grubunda BTPA'nın acil serviste önemli bir tanısal katkı sağladığını göstermektedir.

Anahtar Kelimeler: Pulmoner Emboli, BT Anjiografi, Acil

Bildiri No: 6484

Çocuklarda Meckel Divertikülü Olgularında 5 yıllık Cerrahi Deneyimlerimiz

Muhammed Burhan Tekin[1], Sabit Dere[1], İbrahim Akkoyun[1]

[1]Konya Şehir Hastanesi

Giriş-Amaç: Meckel divertikülü, çocukluk çağında akut karın nedenleri arasında önemli bir yer tutmakta olup klinik bulguları değişkenlik gösterebilmektedir. Bu çalışmada, Meckel divertikülü nedeniyle cerrahi tedavi uygulanan pediatrik hastaların klinik özelliklerinin, cerrahi yaklaşımlarının ve tedavi sonuçlarının değerlendirilmesi amaçlanmıştır.

Gereç-Yöntem: Konya Şehir Hastanesi Çocuk Cerrahisi Kliniği'nde 15 Aralık 2020–15 Aralık 2025 tarihleri arasında Meckel divertikülü tanısıyla ameliyat edilen 29 çocuk hastaya ait veriler retrospektif olarak incelendi. Hastaların demografik özellikleri, başvuru semptomları, görüntüleme bulguları, tercih edilen cerrahi yöntemler ve histopatolojik sonuçları analiz edildi. Cerrahi girişimler, hastaların yaşları ve klinik durumları göz önünde bulundurularak açık veya laparoskopik tekniklerle gerçekleştirildi.

Bulgular: Çalışmaya dahil edilen hastaların 21'i erkek, 8'i kızdı. Ortalama hastanede yatış süresi 6,8 gün olarak saptandı. En sık başvuru yakınmaları karın ağrısı ve intestinal obstrüksiyon bulgularıydı. Meckel divertikülünün ortalama olarak ileoçekal valvin 51 cm proksimalinde yer aldığı belirlendi. Cerrahi tedavide en sık divertikülektomi uygulanırken, bazı olgularda segmenter ileal rezeksiyon gereksinimi ortaya çıktı. Histopatolojik incelemede iki hastada ektopik gastrik mukoza varlığı saptandı. Ameliyat sonrası dönemde mortalite izlenmedi.

Meckel divertikülünün intraoperatif görüntüsü

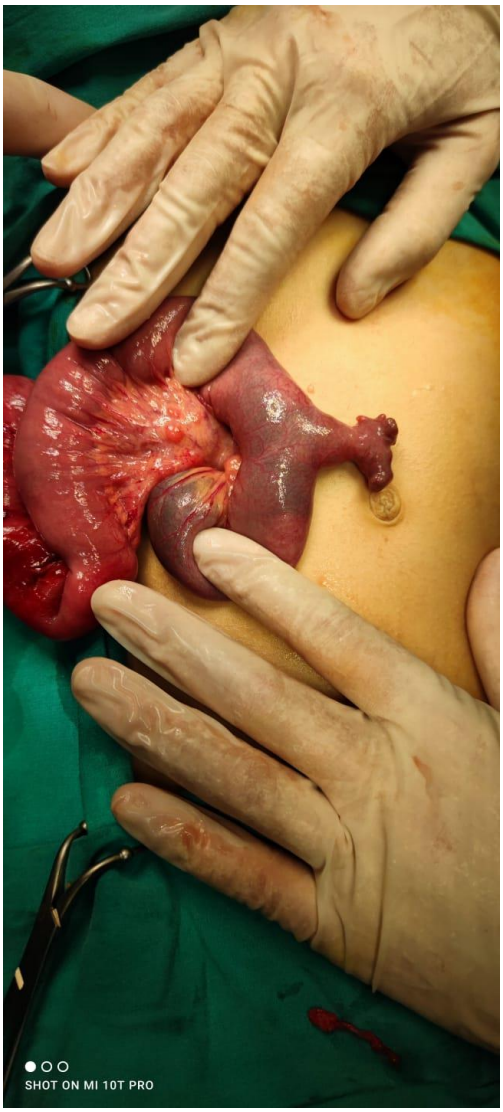

Alt gis kanama bulgularıyla başvurna bir çocuk hastanın gaita görüntüsü.

Hasta takiplerde opere edilip meckel divertikülü eksizyonu yapılmıştır

Meckel divertikülü olgularında başvuru bulguları ve preoperatif tanı dağılımı

Değişken	n	%
Demografik özellikler		
Erkek	21	72,4
Kız	8	27,6
Yaş		
En küçük	1 gün	
En büyük	17 yıl	
Başvuru semptomları		
Karın ağrısı	27	93,1
Kusma	20	69
Abdominal distansiyon	13	44,8
Karın grafisi bulguları		
Hava–sıvı seviyesi	11	37,9
Diyafram altı serbest hava	2	6,9
Preoperatif Tanı		
Karın ağrısı	11	37,9
İleus	10	34,5
İnvajinasyon	3	10,3
İntestinal perforasyon	1	3,4
Alt GİS kanaması	1	3,4
Açık gastrostomi	1	3,4
Umbilikal kord hernisi onarımı	1	3,4
Düşme/travma	1	3,4
Ortalama yatış süresi		
Medyan yatış süresi (gün)	6	
Toplam	**29**	**100**

Meckel divertikülü nedeniyle opere edilen hastalarda cerrahi ve patolojik özellikler

Değişken	n	%
Cerrahi yaklaşım		
Açık cerrahi	22	75,9
Laparoskopik cerrahi	7	24,1
İntraoperatif Divertikül Görünümü		
Non-enflame	13	44,8
Enflame	8	27,6
Perfore	4	13,8
Nekrotik	2	6,9
Gangrenöz	1	3,4
Hemorajik	1	3,4
Uygulanan cerrahi işlemler		
Divertikülektomi	26	89,7
Segmenter ileal rezeksiyon	3	10,3
Anastomoz tekniği		
Anastomoz (tek tek sütür)	16	55,2
Anastomoz (lineer stapler)	13	44,8
Apendektomi		
Apendektomi yapılanlar	14	48.3
Apendektomi yapılmayanlar	15	51.7
Histopatoloji		
Ektopik gastrik mukoza	2	6,9
Normal intestinal mukoza	27	93,1
Toplam	**29**	**100**

Sonuç: Meckel divertikülü, çocuk hastalarda akut karın tablosuna yol açabilen önemli bir patoloji olup, erken tanı ve uygun cerrahi yaklaşım ile başarılı şekilde tedavi edilebilmektedir. Cerrahi teknik seçimi, hastanın klinik durumu ve intraoperatif bulgular doğrultusunda bireyselleştirilmelidir.

Anahtar Kelimeler: Meckel divertikülü, çocuk cerrahisi, akut karın, divertikülektomi, laparoskopi

Bildiri No: 6541

Akut Pankreatit Komplikasyonu Olarak Dev Pankreas Psödokisti

Meryem Eda Macar[1], İlker Görgülü[1], Rıza Erol Mıngır[2], Ömer Jaradat[1]

[1]Necmettin Erbakan Üniversitesi Tıp Fakültesi, Acil Tıp Anabilim Dalı, Konya, Türkiye
[2]Necmettin Erbakan Üniversitesi Tıp Fakültesi, Genel Cerrahi Anabilim Dalı, Konya, Türkiye

Giriş-Amaç: Pankreas psödokistleri subakut ve kronik pankreatitte sık görülen bir komplikasyondur ve görülme oranı yaklaşık %40'tır ve en sık alkolik pankreatitlerde görülmektedir. Psödokistlerin ortalama çapı 7-8 cm olup boyutları 2-16 cm arası değişmektedir. Dev pankreatik psödokistler ise nadir görülmektedir. Psödokistler pankreatik enzimler açısından zengindir ve rüptürlerinde kimyasal peritonit ve kanama gibi ciddi komplikasyonlara neden olabilmektedir. Bu olguda, senkop etyolojisi araştırılırken saptanan dev pankreas psödokisti olgusunu sunmayı amaçladık.

Gereç-Yöntem: 49 yaş erkek hasta ani bilinç kaybı nedenli acil servise getirildi. Özgeçmişinde 6 hafta önce pankreatit öyküsü mevcuttu. Hikayesi derinleştirildiğinde daha önce alkolik pankreatit öyküsü olduğu, uzun süredir devam eden karın ağrısı olduğu, ağrı şiddetinde artış olmadığı öğrenildi. Eşlik eden iştahsızlığı ve son 15 günde 12 kg kaybı mevcuttu. Geliş vital parametreleri: kan basıncı 85/65 mmHg, nabız 105/dk, oksijen saturasyonu %94, ve parmak ucu kan şekeri 24 mg/dL idi. Hastanın laboratuvar parametrelerinde Hb 5,3 g/dL, amilaz 850 U/L, lipaz 531 U/L, ve CRP 135 mg/L değerleri dikkat çekmekteydi.

Bulgular: Hastaya yapılan abdomen ultrasonografide batın içinde yer kaplayan, pelvik bölgeye uzanan, sınırları belirgin büyük sıvı lokülasyonu görüldü. Bu sıvı lokülasyonun orijini ayırt edilemedi. Çekilen kontrastlı tomografide batın içerisinde (7,4 x 14,2 x 22,9 cm) boyutlarında kistik lezyon görüldü (Resim 1). Pankreatik psödokist olarak değerlendirildi. Antibiyotearpi başlanan hasta genel cerrahi yoğun bakıma devredildi. Hastaya girişimsel radyoloji tarafından ultrason eşliğinde uygulanan perkütan drenaj ile yeşil kahve renkli, yaklaşık 4000 cc mayi geldi (Resim 2). Takibinde hastaya gastroenteroloji tarafından ERCP (endoskopik retrograt koloanjiopankreatografi) yapıldı. ERCP'de pankreas kanalı boyun ve gövde bileşkesinde intra-abdominal kaçak izlendi ve pankreatik kanala stent takıldı. Takibinde komplikasyon gelişmeyen hasta poliklinik kontrol önerisiyle taburcu edildi.

Resim 1

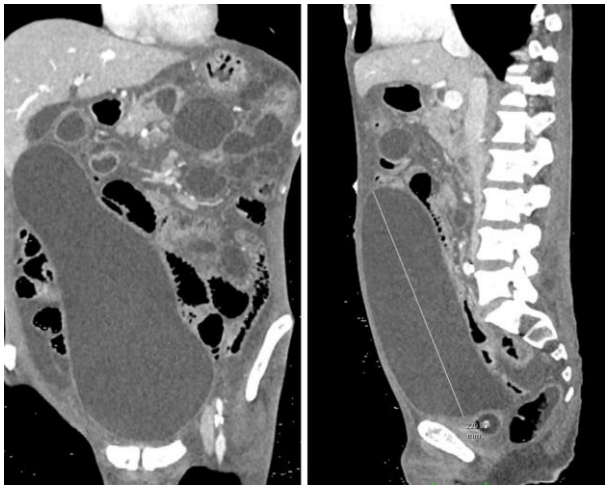

Koronal ve sagittal kontrastlı abdomen bilgisayarlı tomografide görünen dev pankreatik psödokist.

Resim 2

Perkütan drenaj işlemi sonrasında drene edilen yeşil kahve renkli psödokist sıvısı

Sonuç: Dev pankreatik psödokistler literatürde de nadir görülen bir pankreatit komplikasyonudur. Literatürde, vakamızdaki boyutlara ulaşan psödokist sayısı nadirdir. Kistin büyüklüğüne bağlı olarak rüptür, peritonit, ve kanama görülebilir. Hayatı tehdit edici olabileceği mutlaka akılda tutulması gerekir.

Anahtar Kelimeler: pankreatit, pankreas psödokisti, acil servis, endoskopik retrograt koloanjiopankreatografi

Bildiri No: 6701

Evre 1 Hemorajik Şok Modellemesinde; Optik Sinir Çapı Ve Glob Volümündeki Değişikliğin İncelenmesi

Fatih Tanrıverdi[1], Fuat Kulaksız[1]

[1]Ankara Sincan Eğitim ve Araştırma Hastanesi Acil Tıp Kliniği, Ankara, Türkiye

Giriş-Amaç: Şok, yetersiz doku perfüzyonu nedeniyle özellikle oksijen ve beslenme ürünleri açısından dokulardaki hücrelerin metabolik ihtiyacının karşılanamaması durumudur. Nedeni ne olursa olsun şok tablosunun hızla düzeltilmediği taktirde ölümle sonuçlanabilen ciddi bir klinik durumdur. Tanı konulması en zor olan ve acil servis hekimi tarafından atlanılma durumu en yüksek olan grup Evre 1 olan şok tipidir. Çünkü bu evrede her zaman hipotansiyon,taşikardi gibi klasik şok bulguları ortaya çıkmayabilir.Sunulan çalışmada sağlıklı kan bağışçısı gönüllülerinde (430ml kan verdiklerinde teorik olarak evre 1 hemorajik şok gelişmektedir) hipovoleminin bir belirteci olarak optik sinir çapı ve glob volümündeki değişim rolü araştırılmıştır

Gereç-Yöntem: Sunulan prospektif, kesitsel ve gözlemsel çalışmada; 05/12/2025 ile 6/12/2025 tarihleri arasında Kızılay kan merkezine gönüllü olarak kan vermek için gelen ve çalışmaya katılmayı kabul eden ve çalışmaya dahil edilme kriterlerine uyan tüm gönüllüler çalışmaya dahil edilmiştir. Her katılımcının demografik verileri, boyunu, bel çevresini ölçtü ve kilosunu , şok indeksi (SI), PR (dakikadaki kalp atışı)/sistolik kan basıncı (SBP; milimetre cıva) formülüyle hesaplandı. Temel ölçümler alındıktan sonra, optik sinir çapı ve glob volümü bağış öncesi ve sonrası ultrasonografik olarak ölçüldü.

Bulgular: Tablo1:Optik sinir çapı ve glob volümünün bağış öncesi ve sonrası değişimi

Tablo1:Optik sinir çapı ve glob volümünün bağış öncesi ve sonrası değişimi

Tablo1:Optik sinir çapı ve glob volümünün bağış öncesi ve sonrası değişimi

	Dağılım – difference (P-value of Shapiro-Wilk	Kullanılan test	Mean değer – pre	Mean değer – post	p değeri	Etki büyüklüğü
Optik sinir çapı	<0.001	Wilcoxon Signed-Rank	2.559	2.469	0.004	r : 0.791
Glob hacmi	0.265	Paired t-test	5.603	5.428	0.011	Cohen's d: 0.505

Sonuç: Tartışma: Optic sinir, merkezi sinir sisteminin bir parçası olup kranial meninkslerin (dura, araknoid ve pia mater) devamı olan bir kılıfla çevrilidir; bu kılıfın içindeki subaraknoid boşluk intrakraniyal boşlukla doğrudan bağlantılıdır ve beyin omurilik sıvısı (BOS) içerir. Hipovolemik şokta, santral perfüzyon azaldığından; kafa içi basıncı (KIB) veya intrakraniyal basınç (İKB) azalır. Ayrıca klinik çalışmalar, hemorajik şok benzeri hipovolemik durumlarda oküler kan akışının sistemik kan akımıyla paralel azaldığını göstermiştir.Sonuç: Hasta başı ultrason ile ölçülen, optik sinir çapı ve glob hacmindeki azalmanın evre 1 hemorajik şoku erken tespit etmek için hassas ve özgül bir belirteç olduğunu göstermektedir

Anahtar Kelimeler: Hemorajik şok, Optik sinir çapı, Glob volümü, Ultrasonografi

Bildiri No: 6703

Acil Servise Başvuran Yanık Hastalarının Epidemiyolojik Özellikleri

İsmail Buğra Bilen[2], Mervan Kılıç[1], Muhammet Raşit Özer[1], Zerrin Defne Dündar[1]

[1]Necmettin Erbakan Üniversitesi Tıp Fakültesi
[2]Çumra Devlet Hastanesi

Giriş-Amaç: Yanık yaralanmaları, küresel çapta yılda 180.000 ölüme yol açan ve pandemi dönemindeki yaşam tarzı değişikliklerinden etkilenen önemli bir sağlık sorunudur. Bu çalışmanın amacı, üçüncü basamak bir acil servise başvuran yanık hastalarının on yıllık demografik ve epidemiyolojik özelliklerini ve klinik sonlanımlarını değerlendirmektir.

Gereç-Yöntem: Bu retrospektif, tanımlayıcı çalışmada, üçüncü basamak bir acil servise yanık tanısı ile başvuran hastalar değerlendirildi. Hastaların yaş, cinsiyet, başvuru zamanı ve mevsimi, yanık tipi, yanık yüzdesi, acil serviste uygulanan tetkik ve müdahaleler, konsültasyonlar ve acil servis sonlanımları kaydedildi. Hastalar 18 yaş altı ve 18 yaş ve üzeri olarak iki gruba ayrıldı.

Bulgular: Hastaların %44,6'sı 18 yaş altı, %55,4'ü 18 yaş ve üzerindeydi. Erkek hasta oranı %54,5 olup, yaş grupları arasında cinsiyet dağılımı açısından anlamlı fark saptandı (p=0,009). Başvurular en sık 16:01–00:00 saatleri arasında (%54,4) ve kış mevsiminde (%33,0) gerçekleşti. En sık yanık nedeni sıcak sıvılar (%67,6) olup; bu tip çocuklarda, alev ve kimyasal yanıklar ise erişkinlerde daha yaygındı ($p < 0,005$). Yanıklar en sık el (%31,7) ve kol (%22,5) bölgelerinde izlendi. Hastaların %94,9'unda yanık yüzdesi %10'un altındaydı. En sık uygulanan müdahale pansuman (%85,9) oldu. Plastik cerrahi konsültasyonu istenme oranı çocuklarda anlamlı derecede yüksekti ($p < 0,005$). Hastaların %84,6'sı taburcu edilirken, taburcu oranı erişkinlerde daha yüksekti (p=0,001).

Sonuç: Yanık mekanizmaları ve klinik süreçler yaş gruplarına göre farklılık göstermektedir. Bu veriler, acil servis planlaması ve yaşa özgü koruyucu stratejilerin geliştirilmesi açısından yol göstericidir.

Anahtar Kelimeler: Yanık, Acil Servis, Epidemiyoloji

Bildiri No: 6712

Risperidon İntoksikasyonuna Bağlı Akut Distonik Reaksiyon: Bir Olgu Sunumu

Seyit Ali Karagöz[1], Muhammed Kamiloğlu[1], Keziban Uçar Karabulut[1]

[1]Başkent Üniversitesi Tıp Fakültesi Konya Uygulama ve Araştırma Merkezi

Giriş-Amaç: Risperidon, şizofreni ve bipolar bozukluk başta olmak üzere çeşitli psikiyatrik hastalıkların tedavisinde kullanılan atipik bir antipsikotiktir. Atipik antipsikotiklerin ekstrapiramidal yan etkileri klasik antipsikotiklere göre daha nadir olmakla birlikte, yüksek doz alımı veya bireysel duyarlılık durumlarında akut distonik reaksiyonlar gelişebilmektedir. Bu olgu sunumunda, risperidon intoksikasyonuna bağlı gelişen akut distonik reaksiyonun klinik seyri ve tedavi yaklaşımı sunulmuştur.

Gereç-Yöntem: Yirmi bir yaşında erkek hasta, terapötik dozun üzerinde (10 tablet) risperidon alımından yaklaşık bir saat sonra başlayan yaygın kasılma ve nefes darlığı şikâyetleri ile acil servise başvurdu. Hastanın bilinci açık ve koopereydi (Glasgow Koma Skoru: 15). Vital bulgularında arteriyel kan basıncı 112/78 mmHg, nabız 98/dk, solunum sayısı 22/dk ve oksijen satürasyonu %95 olarak ölçüldü. Nörolojik muayenede lateralizan bulgu ve ense sertliği saptanmadı. Laboratuvar incelemelerinde elektrolitler genel olarak normal sınırlarda olup, serum magnezyum düzeyi düşük bulundu. Arteriyel kan gazında belirgin asidoz veya hipoksemi izlenmed

Bulgular: Hasta antipsikotik ilaç intoksikasyonu ön tanısı ile yoğun bakım ünitesine yatırıldı. Sequential Organ Failure Assessment (SOFA) skoru 7, Acute Physiology and Chronic Health Evaluation II (APACHE II) skoru 7 olarak hesaplandı. Tedavide intravenöz biperiden, magnezyum sülfat ve destekleyici sıvı tedavisi uygulandı. Tedavi sonrası hastanın kasılmalarında belirgin gerileme ve solunum sıkıntısında düzelme gözlendi. Klinik seyri stabil seyreden hasta, psikiyatri konsültasyonu sonrası oral biperiden tedavisi düzenlenerek taburcu edildi.

Sonuç: Antipsikotik ilaçlara bağlı akut distonik reaksiyonlar nadir ancak potansiyel olarak hayatı tehdit edici klinik tablolardır. Bu olgu, risperidon intoksikasyonlarının ayırıcı tanıda dikkate alınması ve erken dönemde başlanan antikolinerjik tedavinin etkinliğini vurgulamaktadır.

Anahtar Kelimeler: Akut distonik reaksiyon; Risperidon; Antipsikotik intoksikasyonu; Ekstrapiramidal yan etki

Bildiri No: 6863

Kendi Bakımını Yapamayan, Terk Edilen ve Taburcu Edilemeyen Hastaların Durumu

Kadir Küçükceran[1], Mustafa Akif Türkmenoğlu[1], Zeynep Berber[1], Ali Abdurrahman Gülderen[1], Melike Müge Şahin[1], İbragim Kurkchy[1], Mustafa Doğru[2]

[1]Necmettin Erbakan Üniversitesi Tıp Fakültesi
[2]Gaziantep Şehitkamil Devlet Hastanesi

Giriş-Amaç: Bu çalışma, öz bakımını gerçekleştiremeyen ve bakıcısı olmayan hastaların uzamış hastane yatış süreleri ile buna bağlı maliyetlerini analiz etmeyi amaçlamaktadır. Hedef, bu durumun sağlık sistemi üzerindeki etkilerine dikkat çekmektir.

Gereç-Yöntem: 2019–2022 yılları arasında bir üniversite hastanesine yatırılan, öz bakımını yapamayan ve bakıcı desteği olmayan hastalar retrospektif olarak incelendi. Sosyal Hizmetler ve Faturalama birimlerinden yaş,cinsiyet, taburculuk gecikme nedenleri, klinikler, ek yatış günleri ve maliyet verileri toplandı.

Bulgular: Çalışmaya 25 hasta dâhil edildi. Yaş ortalaması 72,04 ± 12,52 (37–88); hastaların %68'i erkekti. Medyan hastane yatış süresi 21 gündü (çeyrekler arası: 13,5–37,5). Kişi başı ortalama ek maliyet 62.059 ± 101.093,79 TL, toplam ek maliyet ise 1.551.492,92 TL idi. En sık ilgilenen bölümler Kardiyoloji (%20) ve Dahiliye (%16) oldu.

Tablo 1

	n (yüzde)	Ortalama ± ss	Ortanca
Yaş		72,04 ± 12,52	74 (62,5-84)
Fazladan hastana yatış süresi		34 ± 39,6	21 (13,5-37,5)
Maliyet		62059 ± 101093,79	19083,09(2376,71-89161,13)
Erkek Cinsiyet	17 (%68)		
Kadın Cinsiyet	8 (%32)		

Hastaların Demografik Özellikleri

Tablo2

Bölüm	n (yüzde)
Kardiyoloji	5 (%20)
Genel Dahiliye	4 (%16)
Beyin Cerrahi	3 (%12)
Nöroloji	3 (%12)
Acil Tıp	2 (%8)
Genel Cerrahi	2 (%8)
Psikiyatri	2 (%8)
Diğer*	4 (%16)
*:Fizik Tedavi, Gastroenteroloji, Göğüs Hastalıkları, Plastik Cerrahi	

Hastane Bölüm Listesi

Sonuç: Bakıcısı olmayan ve öz bakım bağımlılığı olan hastalar, hastanelerde uzun süre kalmakta ve ciddi ekonomik yük oluşturmaktadır. Bu durum yatak doluluğunu artırarak diğer hastaların kabulünü geciktirmekte ve komplikasyon riskini yükseltmektedir. Sosyal destek mekanizmalarının güçlendirilmesi büyük önem taşımaktadır.

Anahtar Kelimeler: Maliyet, hastane bakımı, özbakım

Bildiri No: 6941

Serebrovasküler Olayı Taklit Eden Atipik Prezentasyonlu Rabdomiyoliz Vakası

Mehmet Esen[1]

[1]Tokat Gaziosmanpaşa Üniversitesi Tıp Fakültesi Acil Tıp Anabilim Dalı, Tokat, Türkiye

Giriş-Amaç: Rabdomiyoliz kas dokusunun parçalanması ve nekrozu ile hücre içi içeriğin kan dolaşımına salınmasından kaynaklanır. Tanı, serum kreatin kinaz (CK) düzeyi > 1000 U/L veya üst sınırının 5 katından fazla olduğunda doğrulanır. Serum miyoglobin, idrar tahlili, serum kreatinin ve elektrolitleri içeren panel görülmelidir. Birçok etken (travma, kas hipoksisi, genetik hastalıklar, enfeksiyonlar, sıcak çarpması, elektrolit anomalileri, nöbet, ilaç, toksinler gibi) rabdomiyolize sebep olabilir. Hacim kaybı, metabolik ve elektrolit anormallikleri ve akut böbrek yetmezliği (ABY)'ne sebep olabileceğinden, rabdomiyolizde hızlı tanı önemlidir. Bu vaka atipik prezentasyon ile başladığı (CK yüksekliği ve miyoglobinüri olmaksızın) ve serebro vasküler olayı(SVO) taklit ettiği için burada sunulmuştur.

Gereç-Yöntem: olgu sunumu

Bulgular: 22 yaş erkek hasta, ani başlayan bacaklarda ağrı ve güçsüzlük, kalçalarda ağrı, yürüyememe şikayeti ile acil servise başvurdu. İki yıldır düzenli spor yapıyor, iki gündür ağırlık kaldırma egzersizine başlamış. Özgeçmişinde özellik yok. Hastanın muayenesinde his ve dolaşım kusuru yok, nörolojik muayenesinde ise alt ekstremitelerde hareket kısıtlılığından başka patolojik bulgusu yok ve üst ekstremiteler doğal. Hastaya Nöroloji konsültasyonu istendi, beyin BT ve MRI'da patolojik bulguya rastlanmadı. Labaratuar bulgularında AST:767,7 U/L, ALT: 238,3 U/L, CK:81 U/L, CK-MB:397,4 U/L, LDH: 1679 U/L olarak saptanınca volüm replasman tedavisine başlandı ve rabdomiyoliz ön tanısı ile Dahiliyeye konsulte edildi Hastada 24 saat sonra LDH:1780 U/L, AST: 1338,5 U/L, ALT:368,5U/L ve CK: 85224 U/L olarak saptandı. Dahiliye servisine yatırılarak hastanın tedavisine devam edildi ve şifa ile taburcu edildi.

Sonuç: Rabdomiyolizin klasik triadı; akut miyalji, geçici kas güçsüzlüğü ve koyu renkli idrardır, %10 vakada bu triad gözlenmektedir. Bu vakada CK yüksekliğinin, çay rengi idrarın olmaması ve SVO'yu taklit etmesi karıştırıcı faktörlerdendi. Rabdomiyoliz varlığında ABY gelişimi en önemli problemlerden biridir, erken tanı ve tedavi bunun önüne geçer. Acil hekimleri rabdomiyoliz tanısını zihinlerinde tutmalı, atipik prezentasyon ile hastaların başvurabileceğini hatırlamalı ve hastalığın komplikasyonlarını önlemede erken tanı ve tedavinin önemini unutmamalıdır.

Anahtar Kelimeler: Serebrovasküler olay, rabdomiyoliz, acil.

Bildiri No: 7051

Acil Serviste Sinüs Taşikardisi

Alp Batuhan Öztürk[1], Serap Biberoğlu[2], Afşin İpekçi[2], Yonca Senem Akdeniz[2], Fatih Çakmak[2], Sevil Kuşku Kıyak[2], Seyit Ali Karagöz[2], İbrahim İkizceli[2], Seda Özkan[2]
[1]Biruni Üniversitesi Tıp Fakültesi
[2]Cerrahpaşa Tıp Fakültesi
[3]Erzurum Şehir Hastanesi

Giriş-Amaç: Bu çalışmanın amacı, acil serviste sinüs taşikardisi tanısı konulan vakaların hastaneye yatışlarını ve ölüm oranlarını yaş, cinsiyet, komorbiditeler, kullanılan ilaçlar, vital parametreler ve laboratuvar değerleri dikkate alarak değerlendirmek ve fizyolojik kabul edilen bu taşikardi türünün kötü sonlanımla ilişkili olabileceği durumları araştırmaktır.

Gereç-Yöntem: Çalışma, 1 Temmuz 2022 ile 31 Aralık 2022 tarihleri arasında İstanbul Üniversitesi Cerrahpaşa Tıp Fakültesi Yetişkin Acil Servisi'nde retrospektif olarak gerçekleştirilmiştir. Acil servise başvuran, 18 yaş ve üzeri, kalp hızı dakikada 100'ün üzerinde olan ve elektrokardiyogramlarında (EKG) sinüs taşikardisi saptanan yetişkin hastalar çalışmaya dahil edildi. Hastaların yaşı, cinsiyeti, kronik hastalıkları, kullandıkları ilaçlar, yaşamsal bulguları, laboratuvar sonuçları, 1 ve 6 aylık mortaliteleri değerlendirildi.

Bulgular: Çalışmaya toplam 391 hasta dahil edildi. Çalışmamızda hesaplanan ortalama kalp hızı dakikada 118,34±14,23 atımdı. Hastalarda en sık görülen ilişkili hastalıklar hipertansiyon (%30,69), malignite (%26,09) ve diabetes mellitus (%18,67) idi. Mortaliteler arasında kalp atış hızında anlamlı bir fark yoktu. Yaş, düşük satürasyon ve malignite, bir aylık mortalite için bağımsız risk faktörleri olarak belirlendi. Altı aylık mortalite için yaş, malignite, düşük hemoglobin ve düşük satürasyon düzeyi bağımsız risk faktörleri olarak belirlendi. Hastaların bir aylık mortalitesi tek değişkenli ve çok değişkenli testlerle değerlendirildiğinde, ileri yaş, düşük oksijen satürasyonu ve malignite tanısı olması çok değişkenli analizde anlamlı olduğu bulunmuştur. Buna göre, ileri yaş, düşük oksijen satürasyonu ve malignite tanısı olması bir aylık mortalite için bağımsız risk faktörleri olduğu bulunmuştur. Hastaların altı aylık mortalitesi tek değişkenli ve çok değişkenli testlerle değerlendirildiğinde, ileri yaş, düşük oksijen satürasyonu, düşük hemoglobin değeri ve malignite tanısı olması anlamlı bulunmuştur. Buna göre, ileri yaş, düşük oksijen satürasyonu, düşük hemoglobin düzeyi ve malignite tanısı olması, sinüs taşikardisi olan hastalarda altı aylık mortaliteyi artıran bağımsız değişkenler olarak bulunmuştur.

Sonuç: Sonuç olarak, sinüs taşikardisi çoğunlukla fizyolojik olarak ortaya çıksa da, komorbiditeleri olan ve vital parametrelerinde veya laboratuvar değerlerinde önemli değişiklikler görülen hasta popülasyonlarında ciddi sonuçların öngörülmesinde dikkate alınması gereken bir bulgudur.

Anahtar Kelimeler: sinüs, taşkardisi, acil servis, mortalite

Abstract No: 7322

Cervical Necrotizing Fasciitis: A Case Report and the Importance of Early Surgical Debridement

Şükran Koca[1], Ural Kaya[1]

[1]Zonguldak Bülent Ecevit Üniversitesi

Introduction: Necrotizing fasciitis (NF) is a rapidly progressive and life-threatening soft tissue infection involving the subcutaneous tissue and fascia, associated with high morbidity and mortality. It most commonly affects the lower extremities, perineum, and trunk, while involvement of the head and neck region is rare. The disease may lead to extensive tissue necrosis within hours, making early diagnosis and prompt surgical intervention essential for patient survival. Although amputation can be lifesaving in cases involving the extremities, this option is not feasible in cervical, truncal, or perineal involvement; therefore, early aggressive surgical debridement and close clinical monitoring are the cornerstone of treatment in these patients

Materials and Methods: Case presantation

Results: we present a 44-year-old male patient who presented with a draining wound on the neck and was diagnosed with severe cervical necrotizing fasciitis. The patient had a medical history significant for diabetes mellitus with irregular insulin use. Physical examination revealed a 15 × 10 cm necrotic and purulent wound located on the posterior and lateral aspects of the neck. Laboratory findings demonstrated marked leukocytosis, severe hyperglycemia, elevated C-reactive protein levels, and hyponatremia. Computed tomography revealed a skin defect with heterogeneous changes and air densities within the subcutaneous tissue, findings consistent with necrotizing fasciitis.Broad-spectrum intravenous antibiotic therapy, tetanus prophylaxis, fluid resuscitation, and insulin infusion were initiated immediately. Following informed consent, the patient underwent emergency surgical debridement, during which all necrotic and nonviable tissues were excised. Postoperatively, the patient was managed with serial debridements, appropriate antimicrobial therapy, strict glycemic control, and regular wound care.

Conclusion: This case highlights the importance of maintaining a high index of suspicion for necrotizing fasciitis, particularly in patients with risk factors such as diabetes mellitus. Early recognition, rapid diagnostic evaluation, and timely aggressive surgical management are critical in reducing mortality in rare cases of cervical necrotizing fasciitis.

Keywords: Necrotizing fasciitis; Neck; Soft tissue infection

Bildiri No: 7359

Hipokalemik Periyodik Paralizi

Anılcan Kılıç[1], Alperen Yıldız[1], Veli Ağgül[1], Hacı Mehmet Çalışkan[1], Burak Şahin[2]

[1]Kırşehir Ahi Evran Üniversitesi, Tıp Fakültesi, Acil Tıp Anabilim Dalı, Kırşehir, Türkiye
[2]Ufuk Üniversitesi Dr. Rıdvan Ege Hastanesi, Acil Tıp Anabilim Dalı, Ankara, Türkiye

Giriş-Amaç: Akut nöropatiyi taklit eden tekrarlayan steroid kaynaklı hipokalemik periyodik paralizi

Gereç-Yöntem: Üst solunum yolu enfeksiyonları için sık aralıklarla intramüsküler deksametazon uygulanan 34 yaşındaki erkek bir hastada gelişen, steroid kaynaklı sekonder hipokalemik periyodik paraliziyi (HPP) detaylandırmaktadır. Hasta, akut başlangıçlı ve ilerleyici yürüme güçlüğü ile alt ekstremitelerde belirgin proksimal kas güçsüzlüğü (3/5) şikayetiyle başvurdu. Yapılan ilk incelemelerde ciddi hipokalemi (2.7 mmol/L) saptandı. Akut fokal nörolojik defisit nedeniyle öncelikle santral patolojileri dışlamak için acil beyin bilgisayarlı tomografi (BT), beyin ve spinal manyetik rezonans görüntüleme (MRG) yapıldı ve bunlar normal bulundu.Hastanın başvurusu sonrasında hızla yapılan ilk elektromiyografi (EMG) ve sinir ileti çalışmasında, her iki tarafta peroneal ve tibial sinirlerde düşük amplitüdlü bileşik kas aksiyon potansiyelleri (CMAP) izlendi; duyusal yanıtlar normaldi. Hastaya intravenöz potasyum replasmanı başlanmasını takiben serum potasyum düzeyinin 3.7 mmol/L'ye yükselmesiyle birlikte kas gücünde dramatik ve hızlı bir düzelme gözlendi. Bu klinik yanıt, HPP tanısını güçlendirdi.

Bulgular: Tedaviye yanıtın en dikkat çekici objektif kanıtı, potasyum düzeyi düzeltildikten ve tetikleyici steroid kullanımı kesildikten sonra yapılan takip incelemesinde geldi. İlk EMG'den sadece üç gün sonra tekrarlanan tam EMG çalışması, önceden saptanan tüm anormalliklerin tamamen düzeldiğini ve tüm parametrelerin normal sınırlara geri döndüğünü gösterdi. Bu bulgu, başlangıçtaki düşük CMAP amplitüdlerinin, hipokalemiye bağlı geçici kas membran hiperpolarizasyonu ve uyarılamazlığından kaynaklandığını, kalıcı bir sinir veya kas hasarı olmadığını net bir şekilde kanıtladı.

Sonuç: Sonuç olarak, bu olgu, akut flasit güçsüzlük ayırıcı tanısında, özellikle steroid öyküsü varlığında, sekonder HPP'nin mutlaka akılda tutulması gerektiğini vurgulamaktadır. Klinik tablonun potasyum replasmanı ile hızla düzelmesi tanıyı destekler. Daha da önemlisi, başlangıç EMG bulgularının hipokaleminin akut fazında yanıltıcı olabileceği, ancak metabolik düzelmeyi takiben tamamen normale dönebildiği unutulmamalıdır. Bu nedenle, şüpheli HPP olgularında EMG zamanlaması kritiktir ve akut dönem bulgularının aşırı yorumlanmaması gerektiği, tanısal sürecin klinik yanıt ve takip incelemeleri ile birlikte değerlendirilmesinin önemi ortaya konmaktadır. Hastanın uzun vadeli yönetiminin temelini, tetikleyici ajanın kesilmesi ve hasta eğitimi oluşturur.

Anahtar Kelimeler: Hipokalemi, paralizi, elektromiyografi, steroid, nöropati

Bildiri No: 7477

Influenza A Enfeksiyonuna Bağlı Şiddetli Kreatin Kinaz Yüksekliği ile Seyreden Akut Viral Miyozit: Bir Olgu Sunumu

Seyit Ali Karagöz[1], Muhammed Kamiloğlu[1], Keziban Uçar Karabulut[1]

[1]Başkent Üniversitesi Tıp Fakültesi Konya Uygulama ve Araştırma Merkezi

Giriş-Amaç: İnfluenza enfeksiyonları genellikle kendini sınırlayan ve destek tedavisi ile iyileşen klinik tablolar olmakla birlikte, nadir durumlarda akut viral miyozit ve rabdomiyoliz gibi ciddi kas komplikasyonlarına yol açabilmektedir. Bu komplikasyonlar özellikle tanı gecikmesi durumunda akut böbrek yetmezliği gibi hayatı tehdit eden sonuçlara neden olabilmektedir. Bu olgu sunumunda, influenza A enfeksiyonuna bağlı belirgin kreatin kinaz (CK) yüksekliği ile seyreden akut viral miyozit tablosunun sunulması amaçlanmıştır.

Gereç-Yöntem: Yirmi dokuz yaşında erkek hasta bel ağrısı ve boğaz ağrısı şikâyetleri ile başvurdu. Hastanın travma, yoğun egzersiz, alkol kullanımı veya miyotoksik ilaç kullanım öyküsü bulunmamaktaydı. Fizik muayenesinde genel durumu iyi ve hemodinamik olarak stabil olup belirgin kas güçsüzlüğü saptanmadı; ancak bel bölgesinde kas hassasiyeti mevcuttu.

Bulgular: Laboratuvar incelemelerinde CK: 14.526 U/L, AST: 233 U/L, ALT: 79 U/L ve CRP: 177,3 mg/L olarak saptandı. Böbrek fonksiyon testleri, elektrolitler ve kardiyak belirteçler normal sınırlardaydı. İdrar analizinde belirgin hematüri veya myoglobinüri izlenmedi. Solunum yolu viral panelinde influenza A antijeni pozitif olarak raporlanırken influenza B, SARS-CoV-2 ve RSV testleri negatifti. Hastaya oseltamivir tedavisi ve yakın izlem altında yoğun intravenöz hidrasyon başlandı. Klinik takip sürecinde CK değerlerinde kademeli gerileme izlendi ve böbrek fonksiyonlarında bozulma gelişmedi. Klinik ve laboratuvar iyileşme sağlanmasının ardından hasta şifa ile taburcu edildi.

Sonuç: İnfluenza A enfeksiyonu, genç ve komorbiditesi olmayan bireylerde dahi ciddi CK yüksekliği ile seyreden akut viral miyozit tablosuna yol açabilmektedir. Üst solunum yolu enfeksiyonu semptomlarına eşlik eden belirgin kas ağrısı olan hastalarda CK düzeylerinin erken dönemde değerlendirilmesi ve uygun destek tedavisinin başlanması, potansiyel olarak hayatı tehdit eden komplikasyonların önlenmesi açısından büyük önem taşımaktadır. Acil servis pratiğinde bu hasta grubunda erken farkındalık, morbiditeyi belirgin olarak azaltabilir.

Anahtar Kelimeler: Influenza A; Viral miyozit; Kreatin kinaz; Rabdomiyoliz; Kas tutulumu

Bildiri No: 7493

Çocuk Hastada Av Tüfeğine Bağlı Kompleks Abdominal Ateşli Silah Yaralanması: Olgu Sunumu

Fatma Özcan Sıkı[1], Gamze Kaygısız Bayındır[1], Mehmet Sarıkaya[1], İlhan Çiftci[1]

[1]Selçuk Üniversitesi Tıp Fakültesi Çocuk Cerrahisi

Giriş-Amaç: Çocukluk çağında ateşli silah yaralanmaları nadir görülmekle birlikte, acil servislerde hızlı karar verilmesi gereken, yüksek mortalite ve morbidite riski taşıyan travmalar arasında yer almaktadır. Özellikle av tüfeklerine bağlı yaralanmalar, geniş doku hasarı ve beklenmeyen yaralanma paternleri nedeniyle acil travma yönetiminde önemli zorluklar oluşturur.

Gereç-Yöntem: Olgu sunumudur.

Bulgular: On üç yaşında kız hasta, kendi ateşlediği av tüfeği sonucu gelişen ateşli silah yaralanması nedeniyle acil servise getirildi. İlk değerlendirmede bilinci açık, hava yolu ve solunumu doğal, hemodinamik olarak stabil olan hastada, fizik muayenede sol orta kadranda giriş deliği ve posterior bölgede 20 santimetre çıkış deliği saptandı. Posterior çıkış alanından intestinal ansların dışarıya eviserasyonu mevcuttu. Bu bulgular üzerine hasta, görüntüleme yapılmaksızın acil laparotomi kararı ile doğrudan ameliyathaneye alındı.Eksplorasyonda psoas kasının ciddi şekilde parçalanmış olduğu görülürken; böbrek, üreter ve dalak sağlamdı. Mezenterde yaralanma ile ince bağırsakta tam kat ayrılma ve inen kolonda bir adet perforasyon tespit edildi. Acil cerrahi onarımlar gerçekleştirildi ve kontaminasyon riski nedeniyle koruyucu ileostomi açıldı. Postoperatif dönemi sorunsuz seyreden hasta yakın takip altına alındı. 2 ay sonra hastanın ileostomisi kapatıldı.

Ateşli silah yaralanması

Ateşli silah yaralanmasında çıkış deliğinden evisere bağırsak ansları

Ateşli silah yaralanması

Ateşli silah giriş deliği

Sonuç: Bu olgu, çocuk hastada ateşli silah yaralanmalarında acil serviste hızlı klinik değerlendirme, doğru cerrahi karar verme ve zamanında müdahalenin hayati önemini vurgulamaktadır. Pediatrik hastalarda av tüfeği yaralanmaları, stabil klinik tabloya rağmen ciddi ve çoklu intraabdominal hasarlarla seyredebilir. Bu nedenle, acil travma ekiplerinin çocuk ateşli silah yaralanmalarına yönelik farkındalığının artırılması ve hızlı cerrahi yaklaşımın önemi bir kez daha ortaya konmaktadır.

Anahtar Kelimeler: Ateşli silah yaralanması, Acil cerrahi, Abdominal travma, Pediatrik travma

Bildiri No: 7623

Acil Servisten İstenen Nontravmatik Hastalardan İstenen Beyin Tomografisi ve Beyin Difüzyon MR Radyolojik Görüntüleme İncelemelerinin Etkinliğinin Değerlendirilmesi.

Yusuf Altunöz[1], Fatih Tanrıverdi[1]

[1]Sincan Eğitim ve Araştırma Hastanesi Acil Tıp Kliniği

Giriş-Amaç: Acil servisten istenen nontravmatik hastalardan istenen beyin tomografisi ve beyin difüzyon MR radyolojik görüntüleme incelemelerinin etkinliği ve görüntülemelerdeki patolojilerin değerlendirilmesi amaçlanmıştır. Teşhis koymada görüntülemenin öneminin artması, bilgisayarlı tomografi (BT) ve manyetik rezonans görüntüleme (MRG) gibi görüntüleme yöntemlerine kolay ulaşabilme imkanıyla birlikte acil servislerde BT başta olmak üzere üst düzey görüntüleme yöntemlerinin kullanımını da arttırmıştır. Bunun sonucunda hastalar ve sağlık personeli radyasyona daha fazla ve yüksek seviyelerde maruz kalma riski ile karşı karşıya kalmıştır. Uygun endikasyon konulmadan yapılan tetkik istemleri, hastaların acil serviste kalış süresini arttırarak acil servis yoğunluğuna yol açmakta ve sağlık harcamalarının artmasına neden olmaktadır

Gereç-Yöntem: 01 Aralık 2025 ile 31 Aralık 2025 tarihleri arasında hastanemiz Acil Servisi'ne başvuran ve tanısal amaçlı beyin tomografi (BT) ve beyin difüzyon manyetik rezonans görüntüleme (MRG) istenen hastaların sonuçları retrospektif olarak değerlendirildi.

Bulgular: Çalışmaya toplam 2700 BT ve 800 difüzyon MRG görüntülemesi alınmıştır. BT istemlerinin %15'unda, MRG'lerin %9 'inde patoloji izlendi. Beyin BT patalojilerin kananma %20' sinde (n=81), %12 nunda akut iskemi (n=50) ve kalanları diğer patolojik bulgular. %Difüzyon MRG'de patoloji izlenen hastanın %68'ünde (n=49) akut iskemi, %13,8'sında (n=10) kronik iskemi, %18,2'ünde (n=13) kitle izlendi.

Sonuç: Acil serviste, hekimlerin ileri görüntüleme tetkiki isterken uluslararası kabul görmüş kılavuzlardan yararlanmasını öneriyoruz. En sık istenen BT türünün kranial BT olması, ancak en yüksek negatif sonuçların kranial BT'de izlenmesi, özellikle kranial BT istemlerinde dikkatli olunması ve kranial BT istem nedenlerinin iyi analiz edilmesi gerektiğine işaret etmektedir. Ayrıca acil serviste fazla sayıda istenen ve patoloji saptanmayan BT ve difüzyon MRG tetkikleri, sağlık harcamalarında ciddi bir maliyet oluşturmaktadır. Hekimlerin radyolojik görüntüleme isterken uluslararası kabul görmüş kılavuzlardan yararlanması, tetkik istemlerinin sayısının ve sağlık masraflarının azalmasını sağlayabilir.

Anahtar Kelimeler: Acil servis; Bilgisayarlı Tomografi; Manyetik Rezonans Görüntüleme.

Bildiri No: 7670

Acil Servise Başvuran Akut İskemik İnme Hastalarında Serum Laktat Dehidrogenazın Prognostik Değeri

Mehmet Emin Olcar[2], Mehmet Ergin[3], Habibe Selmin Özensoy[1], Serkan Şahin[4], Betül Akbuğa Özel[3], Selahattin Gürü[1]

[1]Ankara Bilkent Şehir Hastanesi
[2]Antalya Döşemealtı Devlet Hastanesi
[3]Yıldırım Beyazıt Üniversitesi
[4]Sağlık Bilimleri Üniversitesi Ankara Bilkent Şehir Hastanesi

Giriş-Amaç: Akut iskemik inme (AIS) yönetiminde erken risk sınıflandırması esastır. Laktat dehidrogenaz (LDH), hücresel hasarı ve metabolik stresi yansıtan yaygın olarak bulunan bir biyobelirteçtir, ancak AIS'deki prognostik değeri tam olarak tanımlanmamıştır. Bu çalışma, AIS'li hastalarda serum LDH düzeyleri, inme şiddeti ve kısa vadeli klinik sonuçlar arasındaki ilişkiyi değerlendirmeyi amaçlamıştır.

Gereç-Yöntem: Bu retrospektif kohort çalışması, Ocak ve Aralık 2023 tarihleri arasında üçüncü basamak bir inme merkezinin acil servisine başvuran ve akut iskemik inme (AIS) tanısı konmuş yetişkin hastaları içermiştir. Demografik veriler, eşlik eden hastalıklar, Ulusal Sağlık Enstitüleri İnme Ölçeği (NIHSS) puanları, Glasgow Koma Ölçeği (GCS) puanları, serum LDH düzeyleri, acil servis taburculuğu, yoğun bakım ünitesine (YBÜ) yatış ve hastane içi ölüm oranları kaydedilmiştir.

Bulgular: Toplam 512 hasta dahil edilmiştir (ortanca yaş: 71 yıl; %55,3 erkek). Hastane içi ölüm oranı %9,6 idi. YBÜ'ye yatış gerektiren veya hastane içi ölüm yaşayan hastaların LDH düzeyleri ve NIHSS puanları anlamlı derecede daha yüksek, GCS puanları ise daha düşüktü (tüm $p < 0,001$). Serum LDH düzeyleri, NIHSS ile zayıf ancak anlamlı pozitif bir korelasyon ($\rho = 0,231$) ve GCS ile negatif bir korelasyon ($\rho = -0,198$) göstermiştir. 279 U/L'lik bir LDH eşik değeri, yoğun bakım ünitesine yatış ve mortalite için orta düzeyde bir tahmin yeteneği göstermiştir. Daha yüksek NIHSS skorları, her iki sonuç için de güçlü bir ayırt edici performans sergilemiştir.

Figure 1: Acil servis ziyaretinin sonunda yoğun bakım yatağına yatış için LDH ve NIHSS'nin ROC analizi.

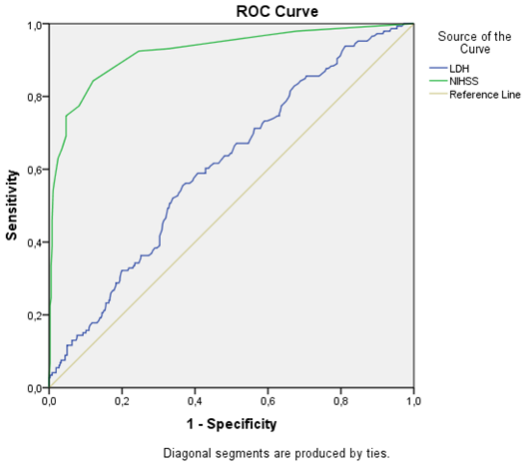

FİGURE 2: Hastane içi ölümlülük için LDH ve NIHSS'nin ROC analizi

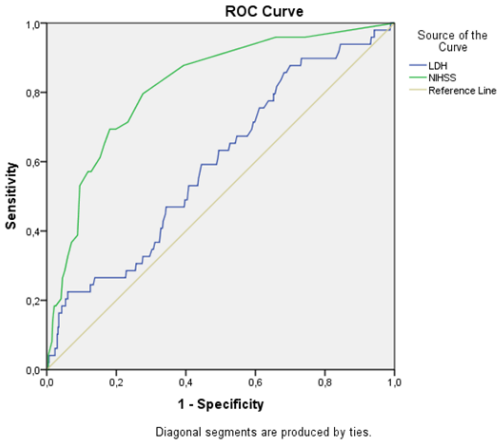

Sonuç: Serum LDH düzeyleri, akut iskemik inme hastalarında inme şiddeti ve olumsuz kısa vadeli sonuçlarla ilişkilidir. LDH tek başına sınırlı bir tahmin doğruluğuna sahip olsa da, acil serviste erken risk sınıflandırması için yerleşik klinik ölçeklerin yanında tamamlayıcı bir biyobelirteç olarak hizmet edebilir.

Anahtar Kelimeler: İnme; Laktat Dehidrogenaz; Ulusal Sağlık Enstitüleri İnme Ölçeği; Prognoz; Mortalite

Bildiri No: 7672

İnternal Herni Ön Tanısı ile Değerlendirilen ve Sklerozan Enkapsüle Peritonit Saptanan Bir Olgu

Ziya Uzun[1], Büşra Altınkök Şentürk[1], Furkan Kahraman[1], Fatma Özdemir[1]

[1]Uludağ Üniversitesi Tıp Fakültesi Acil Tıp A.D.

Giriş-Amaç: İnternal herni, ince bağırsak anslarının periton veya mezenterdeki doğal ya da edinsel bir açıklıktan geçerek abdominal veya pelvik anormal bir kompartımana yerleşmesiyle oluşan nadir ancak potansiyel olarak yaşamı tehdit eden bir cerrahi acildir. Klinik bulguların sıklıkla nonspesifik olması tanıyı güçleştirir ve gecikmiş tanı strangülasyon ile intestinal iskemi riskini artırır. Sklerozan Enkapsüle Peritonit, ince barsak anslarının kalın fibröz bir membranla sarılmasıyla karakterize nadir bir hastalıktır ve internal herniyi taklit eden mekanik obstrüksiyon tablosuna yol açabilir. Bu nedenle ayırıcı tanıda önemli bir yer tutar.

Gereç-Yöntem: Uludağ Üniversitesi Tıp Fakültesine başvuran hastanın dosyasının retrospektif olarak incelenmesi

Bulgular: Otuz beş yaşında erkek hasta, birkaç saat önce başlayan şiddetli karın ağrısı şikâyetiyle acil servise başvurdu. Bilinen sistemik hastalığı ve düzenli ilaç kullanımı yoktu; özgeçmişinde bir yıl önce geçirilmiş apendektomi öyküsü mevcuttu. Başvuru anında vital bulguları stabildi. Fizik muayenede batında yaygın hassasiyet saptandı, defans veya rebound izlenmedi. Laboratuvar incelemelerinde kan gazında laktat 20,1 mg/dL olarak ölçüldü, diğer biyokimyasal ve hematolojik parametreler normal sınırlardaydı. Ağrı şiddeti ile fizik muayene bulguları arasındaki belirgin uyumsuzluk nedeniyle kontrastlı abdominopelvik BT istendi. Görüntülemede ince bağırsak anslarının kümelendiği, obstrüksiyon ve mezenterik ödem bulgularının eşlik ettiği ve internal herni ile uyumlu olabilecek görünüm saptandı. Hasta bu ön tanı ile acil cerrahi eksplorasyona alındı. İntraoperatif değerlendirmede ince barsak anslarının fibröz membranlarla sarılı olduğu, abdominal koza görünümünün mevcut olduğu izlendi. İskemik alan saptanmadı; fibrotik bantlar eksize edildi.

Abdomen BT Görüntüsü

ince bağırsaktaki yapışıklıkların oluşturduğu görünüm

Abdomen BT Görüntüsü

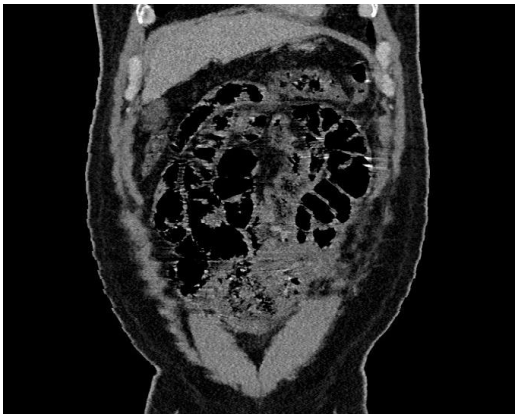

Koronal görünüm

Sonuç: Bu olgu, internal herni ön tanısı ile değerlendirilen hastalarda sklerozan enkapsüle peritonitin mutlaka ayırıcı tanıda düşünülmesi gerektiğini göstermektedir. Açıklanamayan şiddetli karın ağrısında erken görüntüleme ve zamanında cerrahi müdahale, morbidite ve mortaliteyi azaltan temel faktörlerdir.

Anahtar Kelimeler: İnternal herni, Sklerozan enkapsüle peritonit, İnce bağırsak obstrüksiyonu

Bildiri No: 7958

Araknoid Kistlerde Travmatik Komplikasyon Riskine İlişkin Mini Vaka Serisi

Fırat Yıldız[1], Ahmet Yardım[1], Ahmet Atakan Özçifçi[1], Emin Hüseyin Akar[2], Ayhan Sarıtaş[2]

[1]Aksaray Üniversitesi Tıp Fakültesi Beyin ve Sinir Cerrahisi A.D.
[2]Aksaray Üniversitesi Tıp Fakültesi Acil Tıp A.D.

Giriş-Amaç: Giriş ve Amaç: Araknoid kistler genellikle asemptomatik, benign lezyonlar olarak bilinir. Ancak, kafa travması sonrasında nadir de olsa intrakranial kanama odağı haline gelebilirler. Bu sunumda, kafa travması sonrası acil servise başvuran ve başlangıç görüntülemelerinde travmatik patoloji saptanmayan veya minimal olan, ancak takiplerinde araknoid kiste sekonder kanama gelişen iki olgu tartışılacaktır. Bu olgular, özellikle temporal yerleşimli araknoid kisti olan hastalarda, başlangıç görüntülemesi normal olsa bile yakın takibin önemini vurgulamaktadır.

Gereç-Yöntem: Olgu 1: 19 yaş erkek hasta, trafik kazası sonrası acil servise başvurdu. Yapılan beyin bilgisayarlı tomografisinde (BT) akut travmatik intrakranial patoloji saptanmadı. İzole sağ temporal araknoid kist mevcuttu (Resim 1). Hasta polikliniğe yönlendirildi. Takip eden haftalarda yapılan kontrol görüntülemelerinde, araknoid kistin subdural mesafeye perfore olduğu gözlendi. Hasta konservatif yaklaşımla takip edildi.

Resim 1

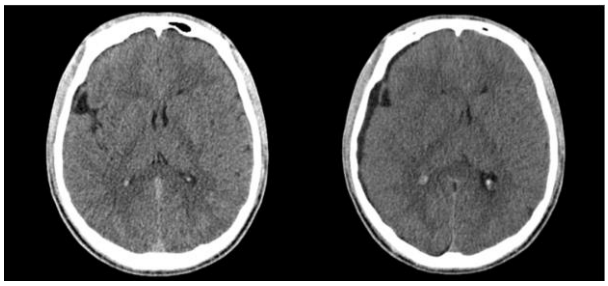

Travma sonrası ilk BT ve poliklinik kontrol BT'si

Bulgular: Olgu 2: 29 yaş erkek hasta, aynı seviyeden düşme sonrası başvurdu. İlk BT'de cerrahi gerektirmeyen sol parietal epidural hematom ve sağ temporal araknoid kist izlendi. Kontrol BT'lerinde epidural hematomda gerileme görülürken, sağ temporal araknoid kist alanında kanama ve sağ temporoparietal bölgede sıvama subdural hematom geliştiği görüldü (Resim 2). Hasta nörolojik olarak stabil olduğu için medikal tedavi ve yakın takip ile izlendi.

Resim 2

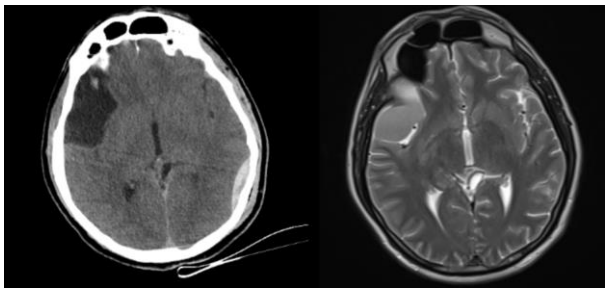

Travma sonrası ilk BT ve poliklinik kontrol MRG'si

Sonuç: Tartışma ve Sonuç: Bu iki olgu, özellikle temporal lobda yerleşim gösteren araknoid kistlerin, travma sonrası intrakranial kanama için potansiyel risk faktörü olabileceğini göstermektedir. Kist duvarındaki zayıf damarsal yapılar veya subduroaraknoid köprü venlerin yırtılması, kanamanın muhtemel mekanizmalarıdır. Acil servise travma ile başvuran ve BT'de araknoid kist saptanan hastalarda, ilk görüntülemede belirgin patoloji olmasa bile, kist kaynaklı gecikmiş kanama riski göz önünde bulundurulmalıdır. Hastalar, nörolojik tabloda kötüleşme belirtileri konusunda uyarılmalı ve nöroşirurjiyen tarafından belirli aralıklarla kontrol görüntüleme planlanmalıdır. Sonuç olarak, travmatik araknoid kist kanaması nadir görülse de, morbiditeye yol açabilen bir komplikasyon olduğu için, bu hastalarda yakın takip ve yüksek şüphecilik hayati önem taşımaktadır.

Anahtar Kelimeler: Araknoid Kist, Subdural Hematom, Kafa Travması

Bildiri No: 7991

Omuz Üzerine Düşme Sonrası Transient Alt Brakiyal Pleksus Nöropraksisi Olgusu

Fatih Kırmızı[1], Ömer Jaradat[1]

[1]Necmettin Erbakan Üniversitesi, Tıp Fakültesi, Acil Tıp Anabilim Dalı, Konya, Türkiye

Giriş-Amaç: Brakiyal pleksus yaralanmaları, travmatik düşmelerde önemli morbidite nedenidir. Üst trunkus tutulumu daha sık görülürken, izole alt trunkus (C8-T1) veya kök lezyonları nispeten nadirdir. Bu olgu, genç bir erkekte düşme sonrası gelişen ve medikal tedaviye hızlı yanıt veren transient alt pleksus hasarını sunmaktadır.

Gereç-Yöntem: 17 yaşında erkek hasta, yaklaşık 1,5 metre yükseklikten sağ omuzu ve kolu üzerine düşme sonrası sağ kolunu oynatamama, sağ dirseğini ve elini açamama şikayetiyle acil servise başvurdu. Bilinci açık ve GKS skoru 15 olan hastanın geliş vital bulguları normal aralıklardaydı. Fizik muayenede servikal hassasiyet yoktu. Sağ omuz ve dirsek fonksiyonları normal ancak ağrılıydı ancak sağ el fonksiyonunda özellikle parmak fleksiyonunda kısıtlılık ve elin ulnar dağılım alanında (4. ve 5. Parmaklarda) hipoestezi mevcuttu (Resim 1). Acil serviste yapılan laboratuvar tetkikleri normal sınırlarda olup çekilen direkt grafi ve bilgisayarlı tomografide herhangi bir bulguya rastlanmadı. Ortopedi ve nöroşişürji konsültasyonları yapılan hastada alt brakiyal pleksus veya C8-T1 seviyesinde hasar ön tanısı düşünüldü ve metilprednizolon infüzyonu (1 mg/kg) başlandı. Tedavinin 4. saatinde hastanın semptomları gerilemeye başladı. Nöroşirürji tarafından servise yatırılan hastaya günde 3 defa 20 mg metilprednizolon başlandı. 2 hafta boyunca tedaviye devam edildi ve poliklinik kontrolünde tam iyileşme sağlandığı görüldü.

Resim 1

Alt trunkus (C8-T1) brakiyal pleksus yaralanmasını düşündüren sağ üst ekstremite bulguları.

Bulgular: Literatürde, brakiyal pleksus alt trunkus leyonları üst trunkus lezyonlarına göre oldukça nadirdir. Vakamızın mekanizması, tipik üst trunkus zorlanmasından farklı olarak omuz üzerine düşmeydi. Bu, kuvvetin infraklaviküler bölgeye iletilerek alt pleksusu hedef almış olabileceğini düşündürmektedir. Nörolojik defisitin ulnar dağılımda olması ve kortikosteroidlere hızlı yanıt, lezyonun ağırlıklı olarak nöropraksi düzeyinde olduğuna işaret eder. Metilprednizolonun anti-ödem ve membran stabilize edici etkilerinin bu iyileşmeyi kolaylaştırmış olması muhtemeldir. Kesin lokalizasyon ve lezyon derecelendirmesi için elektromiyografi ve manyetik rezonans görüntüleme gibi ileri tetkikler altın standart olsa da, bu olguda hızlı klinik düzelme tanıyı destekler nitelikteydi.

Sonuç: Travma sonrası el fonksiyon kaybı ve ulnar duyu defisiti varlığında alt brakiyal pleksus yaralanması akılda tutulmalıdır. Dikkatli nörolojik muayene doğru tanı için esastır.

Anahtar Kelimeler: brakiyal pleksus, travma, transient nöropraksi, metilprednizolon

Bildiri No: 8008

Acil Serviste İlerleyici Solunum Yetmezliğinin Nadir Bir Nedeni: Entübasyon Sonrası Trakeal Stenoz.

Melike Menendi[1]

[1]Karaman Eğitim Araştırma Hastanesi

Giriş-Amaç: Trakeal stenozun en yaygın nedeni uzun süreli endotrakeal entübasyondur.Endotrakeal tüpler kaflı, trakeal hasarı önlemek için büyük hacimli ve düşük basınçlı olarak üretilir.Trakeal stenozda, ilerleyici dispne, hırıltı, stridor, sekresyon birikimine bağlı aralıklı tıkanma atakları ve öksürük görülebilir.

Gereç-Yöntem: 21 yaşında bir kadın hasta nefes darlığı şikayetiyle acil servise başvurdu. Bir ay önce beyin kanaması nedeniyle opere edilmiş, 12 gün entübe kalmış ve 15 gün önce taburcu edilmişti.Genel durumu kötüydü ve stridoru vardı.

Bulgular: Oksijen satürasyonu %75 idi. BT taramasında, vokal kordların distalinde subglottik alanda stenoz tespit edildi.Kan gazı analizi; pH: 7,07, pCO2: 98 mmHg, PO2: 26 mmHg, HCO3: 27 mmol.KBB uzmanı, stenoz seviyesinin trakeostomi için uygun olmadığını belirledi. Göğüs cerrahı, rijit bronkoskopi ve cerrahi değerlendirme için daha gelişmiş bir merkeze sevk edilmesini önerdi.Hava yolunu güvence altına almak için endotrakeal entübasyon yapıldı. Stenoz nedeniyle hasta, kaflı 4,5 numara endotrakeal tüp ile entübe edilebildi. Ancak tüp uzunluğu 20 cm olduğu için vokal kord düzeyine ancak ulaşan tüp zorlukla tespit edilebildi.Hasta daha gelişmiş bir merkeze sevk edildi.

trakeal stenoz

Subglottic stenosis. CT sagittal image.

trakeal stenoz

Subglottic stenosis. CT sagittal image

Sonuç: Yoğun bakım yataklarının ve entübasyon endikasyonlarının sayısındaki artış nedeniyle, tüm önlemlere rağmen görmeye devam ettiğimiz bir komplikasyon olan entübasyon sonrası trakeal stenoz (PETS) geniş bir yelpazeye sahiptir.Yüksek basınçlı tüp kafları gibi yetersiz sedasyon ve buna bağlı zor entübasyonun trakeal hasara yol açabileceği unutulmamalıdır. Stridor, trakeal çapın 5 mm'nin altına düştüğü ciddi bir klinik durumdur. PETS çok hızlı bir şekilde semptomatik hale gelebileceği gibi bazen de yıllar sürebilir. Bu nedenle, acil servise dispne ile başvuran hastaların ayırıcı tanısında PETS her zaman akılda tutulmalıdır.

Anahtar Kelimeler: Post-intubation tracheal stenosis, Airway management, Complications

Bildiri No: 8131

Akut Karın Ağrısının Nadir Bir Nedeni: Superior Mezenterik Arter Sendromu

Reyhan Çuhadar[1], Ekin Özsoy[1], Elif Erdem[1]

[1]Ermenek Devlet Hastanesi

Giriş-Amaç: Acil servise karın ağrısıyla başvuran hastalarda nadir nedenlerin tanınması, erken tanı ve uygun tedavi açısından önemlidir. Superior mezenterik arter sendromu (SMAS),duodenumun üçüncü kısmının aortayla superior mezenterik arter arasında sıkışması sonucu gelişen, özgül olmayan semptomlar nedeniyle tanısı sıklıkla geciken nadir bir gastrointestinal obstrüksiyon nedenidir. Bu bildiride, acil serviste tanı konulan bir SMAS olgusunun klinik özelliklerinin ve tanısal yaklaşımının sunulması amaçlanmıştır.

Gereç-Yöntem: Hastanın klinik verileri retrospektif olarak değerlendirildi. Hastanın ayrıntılı anamnez, fizik muayene bulguları, vital parametreleri ve laboratuvar sonuçları incelendi. Tanısal süreçte kontrastlı abdominal bilgisayarlı tomografi kullanılarak aortomezenterik açı ölçümü yapıldı ve duodenumun üçüncü kısmındaki olası kompresyon değerlendirildi. Elde edilen klinik, laboratuvar ve radyolojik bulgular literatür eşliğinde analiz edildi. Hastanın acil servisteki klinik seyri, genel cerrahi konsültasyonu sonrası uygulanan tedavi yaklaşımı ve erken dönem yanıtları göz önünde bulundurularak değerlendirme yapıldı.

Bulgular: 43 yaşında erkek hasta, iki gündür devam eden ve postprandiyal dönemde artan epigastrik ağırlıklı karın ağrısıyla başvurdu. Özgeçmişinde iki yıl önce geçirilmiş laparoskopik kolesistektomi dışında özellik yoktu. Son üç ayda iştahsızlık ve yaklaşık 6 kg istemsiz kilo kaybı mevcuttu. Fizik muayenede batın yumuşak olup epigastrik bölgede hafif hassasiyet saptandı, rebound ve defans izlenmedi. Laboratuvar incelemelerinde lökosit 11.900/µL ve C-reaktif protein 18 mg/L olarak bulundu, diğer biyokimyasal parametreler normaldi. Kontrastlı abdominal bilgisayarlı tomografide aortomezenterik açının 19° olduğu, duodenumun üçüncü kısmında kompresyon ve mide dilatasyonu saptandı. Bu bulgularla hastaya SMAS tanısı konuldu.

Aortomezenterik açı: 19°

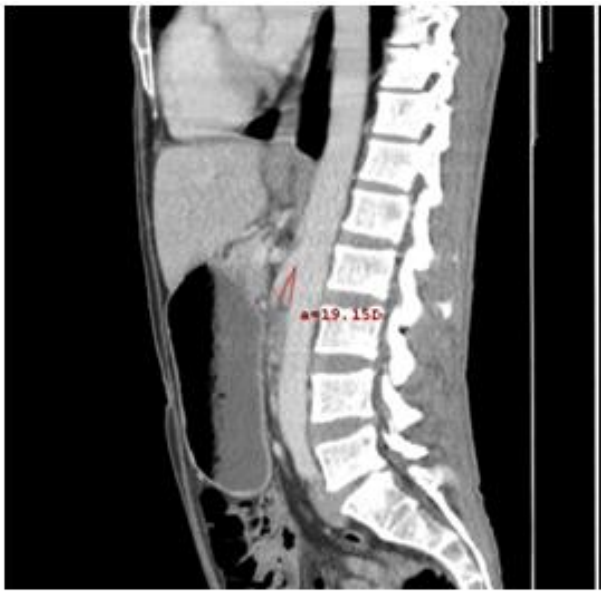

Duodenumun üçüncü kısmında hafif düzeyli kompresyon

Sonuç: Superior mezenterik arter sendromu, nadir görülmesine rağmen özgül olmayan klinik bulguları nedeniyle tanısı sıklıkla geciken bir hastalıktır. Özellikle postprandiyal artan epigastrik ağrı, erken doyma hissi ve istemsiz kilo kaybıyla başvuran hastalarda ayırıcı tanıda mutlaka akılda tutulmalıdır. Bu olgu, ayrıntılı anamnez, dikkatli fizik muayene ve uygun görüntüleme yöntemlerinin erken tanıdaki önemini ortaya koymaktadır. Kontrastlı abdominal bilgisayarlı tomografi, aortomezenterik açının değerlendirilmesi, duodenal kompresyonun gösterilmesi açısından tanıda temel rol oynamaktadır. Acil serviste SMAS tanısının düşünülmesi, gereksiz tetkiklerin, gecikmiş tanının ve olası invaziv girişimlerin önlenmesine katkı sağlayabilir.

Anahtar Kelimeler: acil servis, akut karın, duodenal kompresyon, Superior mezenterik arter sendromu

Bildiri No: 8166

COVID-19'lu Hastalara Yaklaşımda Paradigma Değişimi: Erken Pandemi Dönemi Rehberleri ve Güncel (2025) Uluslararası Kılavuzların Karşılaştırmalı Analizi

Nurcan Arıkan[1], Sema Nur Dokur[2], Erhan Arıkan[3], Mehmet Dokur[3]

[1]Bilecik Şeyh Edebali Üniversitesi Tıp Fakültesi Enfeksiyon Hastalıkları Anabilim Dalı
[2]Marmara Üniversitesi Tıp Fakültesi Pendik Eğitim ve Araştırma Hastanesi İç Hastalıkları Bölümü
[3]Bilecik Şeyh Edebali Üniversitesi Tıp Fakültesi Acil Tıp Anabilim Dalı

Giriş-Amaç: COVID-19 pandemisi, modern tıbbın ve küresel sağlık sistemlerinin karşılaştığı en kapsamlı krizlerden biri olarak tıp pratiğini kısa sürede köklü biçimde dönüştürmüştür.Bu durum özellikle acil servisler, yoğun bakım üniteleri ve resüsitasyon uygulamalarında belirgin hale gelmiştir. Pandeminin erken evresinde yayımlanan rehberlerde COVID-19, klasik solunum yolu enfeksiyonlarından farklı olarak yüksek riskli ve olağan dışı bir klinik durum şeklinde ele alınmıştır.Bu çalışmanın amacı, COVID-19 pandemisinin erken döneminde yayımlanan klinik ve resüsitasyon rehberleri ile 2025 yılı itibarıyla güncellenmiş uluslararası kılavuzları karşılaştırarak, COVID-19'a özgü klinik yaklaşımda meydana gelen temel değişimleri ortaya koymaktır.

Gereç-Yöntem: Nitel karşılaştırmalı bir rehber analizi gerçekleştirilmiştir. Erken pandemi dönemine ait Avrupa Resüsitasyon Konseyi (ERC) ve Amerikan Kalp Derneği (AHA) tarafından yayımlanan COVID-19 odaklı geçici rehberler ile Dünya Sağlık Örgütü'nün (DSÖ) Haziran 2025 tarihli "Clinical Management of COVID-19: Living Guideline" dokümanı ve ERC 2025 Rehberleri incelenmiştir. Karşılaştırmalar; enfeksiyon kontrolü, solunum desteği, farmakolojik tedavi, resüsitasyon uygulamaları ve sağlık sistemi entegrasyonu başlıkları altında yapılmıştır.

Bulgular: Erken pandemi döneminde yayımlanan rehberlerde enfeksiyon kontrolü, COVID-19 yönetiminin merkezinde yer almıştır.Bu bağlamda ilk rehberlerinde COVID-19, yüksek bulaştırıcılık ve sınırlı kanıtlar nedeniyle maksimum kişisel koruyucu ekipman kullanımı, erken entübasyon ve aerosol oluşturan işlemlerden kaçınma yaklaşımıyla ele alınmıştır. Güncel rehberlerde ise risk temelli ve daha dinamik enfeksiyon kontrolü benimsenmiş; yüksek akımlı nazal oksijen, non-invaziv ventilasyon ve uyanık pron pozisyonu gibi yöntemler standart bakımın bir parçası haline gelmiştir. Ampirik antibiyotik kullanımı belirgin şekilde sınırlandırılmış, kortikosteroid tedavisi ağır ve kritik olgularda standart uygulama olarak tanımlanmıştır. COVID-19'un ilk dönemlerinde resüsitasyon uygulamaları, sağlık çalışanı güvenliği ön planda tutularak yeniden yapılandırılmıştır. Güncel ERC rehberlerinde ise COVID-19, özel bir resüsitasyon algoritması gerektiren durum olmaktan çıkarılmış ve genel resüsitasyon ilkeleri içerisine entegre edilmiştir.

Sonuç: COVID-19'a yönelik klinik yaklaşım, erken dönemdeki acil ve koruyucu odaklı stratejilerden, kanıta dayalı ve rutin klinik bakıma entegre bir modele evrilmiştir. Bu dönüşüm, gelecekteki pandemilere yönelik rehber geliştirme süreçleri için önemli bir referans niteliği taşımaktadır.

Anahtar Kelimeler: COVID-19, Klinik yönetim, Rehber karşılaştırması, Resüsitasyon, Pandemi

Bildiri No: 8333

Lhermitte Belirtisiyle Ortaya Çıkan Servikal Kitle Vakası: Tanısal ve Ayırıcı Yaklaşım

Burak Hasgül[1], Mustafa Temel[1], Ebrar Yalçın[1]

[1]Tokat Gaziosmanpaşa Üniversitesi Tıp Fakültesi, Acil Tıp Anabilim Dalı

Giriş-Amaç: Lhermitte belirtisi (LB), boyun fleksiyonu veya servikal hareketler sırasında omurga boyunca ve ekstremitelere yayılan elektrik çarpması hissi ile karakterize bir nörolojik bulgudur. 1 Klinik pratikte LB çoğunlukla multipl skleroz gibi demiyelinizan hastalıklarda görülmekle birlikte, servikal spondilotik miyelopati, radyasyon hasarı, kemoterapiye bağlı nörotoksisite, vitamin B12 eksikliği ve travmatik lezyonlar gibi farklı etiyolojilerle de ilişkili olabilir. 2-4 Patofizyolojik olarak, servikal omurilikte özellikle posterior kolon liflerinin demiyelinizasyonu veya mekanik olarak distorsiyona uğraması sonucunda duyu yollarında artmış uyarılabilirlik geliştiği düşünülmektedir. 5, 6 Nadir durumlarda ise spinal kanal içerisinde kitle etkisi oluşturan epidural veya intradural lezyonlara bağlı omurilik bası LB yol açabilmektedir. 4, 7 Bu olguda, servikal bölgede yerleşmiş bir kitlenin LB ile prezente olduğu nadir bir klinik tablo sunulmaktadır.

Gereç-Yöntem: Bilinen hastalığı olmayan 77 yaşındaki erkek hasta, boyun ağrısı ile birlikte üst ve alt ekstremitelerde uyuşma ve boyun fleksiyonu sırasında omurga boyunca yayılan elektriklenme hissi şikâyetiyle acil servise başvurdu. Fizik muayenede LB pozitif olarak değerlendirildi. Vital bulgular stabildi. Yapılan kontrastlı manyetik rezonans (MRG) görüntülemede değerlendirme yapıldı.

Bulgular: Kontrastlı manyetik rezonans (MRG) görüntülemede, C2–3 vertebralar düzeyinde posterior kemik elemanları ve laminalara uzanan, belirgin kemik destrüksiyonu ve ekspansiyon oluşturan, spinal korda ve bilateral sinir köklerine bası yapan kitle lezyonu saptandı (Figür-1). Görüntülemeler sonrasında beyin cerrahisine konsülte edilerek serviko-oksipital posterior enstrümantasyon ve kitle eksizyonu planlandı.

Servikal kitle

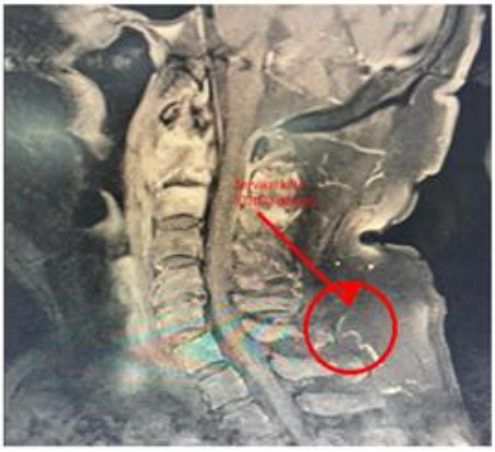

Sonuç: Sunulan olguda, C2–3 düzeyinde yerleşmiş ve belirgin kemik destrüksiyonu ile spinal korda bası oluşturan servikal bir kitlenin LB neden olduğu gösterilmiştir. Kitle etkisine bağlı LB literatürde nadirdir. Bu yönüyle olgumuz, LB alışılmış etiyolojik spektrumunun dışında yer alan, yapısal bir nedenini temsil etmektedir. Acil servis başvurularında LB saptanan hastalarda, demiyelinizan hastalıkların yanı sıra yapısal nedenlerin de mutlaka değerlendirilmesi gerekmektedir. Bu bağlamda kontrastlı MRG görüntülemenin zamanında yapılması tanısal gecikmeleri önleyerek, uygun cerrahi ve medikal yaklaşımların hızla planlanmasına olanak sağlar.

Anahtar Kelimeler: Lhermitte belirtisi, spinal kord, servikal kitle.

Bildiri No: 8386

Üst Gastrointestinal Sistem Kanaması Olan Hastalarda Oksidatif Stres Belirteçlerinin Prognostik Önemi

Fatih Mehmet Altındaş[1], Mehmet Ergin[2], Ahmet Emre Ay[1], Zeki Mesut Yalınkılıç[3], Salim Neşelioğlu[5], Özcan Erel[5]

[1]Ankara Bilkent Şehir Hastanesi Acil Tıp Kliniği
[2]Ankara Yıldırım Beyazıt Üniversitesi Acil Tıp Anabilim Dalı
[3]Ankara Bilkent Şehir Hastanesi Gastroenteroloji Kliniği
[4]Ankara Bilkent Şehir Hastanesi Tıbbi Biyokimya Kliniği
[5]Ankara Yıldırım Beyazıt Üniversitesi Tıbbi Biyokimya Anabilim Dalı

Giriş-Amaç: Üst gastrointestinal sistem kanamaları, acil servis pratiğinde sık karşılaşılan ve klinik açıdan yüksek mortalite riski taşıyan önemli bir tablodur. Klinik tablo, asemptomatik seyirden masif kanama ve hipovolemik şoka kadar geniş bir yelpazede izlenebilmektedir.Bu nedenle erken dönemde kullanılabilecek güvenilir prognostik belirteçlere ihtiyaç duyulmaktadır. Tiyol–disülfid homeostazı, organizmanın oksidan–antioksidan dengesini yansıtan ve dinamik bir biyokimyasal belirteçtir. Bu çalışmanın amacı; üst gastrointestinal sistem kanaması tanısı alan hastalarda tiyol–disülfid homeostazı parametreleri ile birlikte erken uyarı skorları, hemodinamik ve biyokimyasal göstergelerin 28 günlük mortaliteyi öngörmedeki değerini araştırmaktır.

Gereç-Yöntem: Çalışmamız tek merkezli, prospektif ve gözlemsel kohort tasarımında yürütülmüştür. Acil servise üst gastrointestinal sistem kanaması semptomları ile başvuran, 18 yaş ve üzeri, endoskopi yapılan hastalar çalışmaya dahil edilmiştir.Toplam 330 hasta prospektif olarak izlenmiş, dışlama kriterleri sonrası 289 hasta nihai analiz örneklemini oluşturmuştur.

Bulgular: Çalışmaya dahil edilen hastaların yüzde 55'i erkekti ve 28 günlük mortalite oranı yüzde 13,8 olarak saptandı. Mortalite grubunda yaş anlamlı olarak daha yüksekti.Hemodinamik parametreler değerlendirildiğinde; mortalite grubunda sistolik kan basıncı ve SpO_2 daha düşük, solunum sayısı daha yüksek saptandı. MEWS ve ViEWS skorları ile şok indeksi ve modifiye şok indeksi mortalite grubunda anlamlı derecede yüksekti.Laboratuvar bulgularında; mortalite grubunda hemoglobin ve hematokrit değerleri daha düşük, üre ve prokalsitonin düzeyleri daha yüksek bulundu. Koagülasyon parametrelerinden PT ve INR mortalite grubunda anlamlı olarak yüksekti.Endoskopik değerlendirmede, yüksek riskli Forrest lezyonları ve erken dönemde eritrosit süspansiyonu ihtiyacı mortalite grubunda daha sık izlendi.Oksidatif stres parametrelerine bakıldığında; mortalite grubunda native tiyol, total tiyol ve disülfid düzeyleri anlamlı derecede daha düşüktü.

Çok değişkenli lojistik regresyon analizinde disülfid düzeyi, 28 günlük mortaliteyi öngören bağımsız bir prediktör olarak saptandı.ROC analizlerinde disülfid düzeyi, orta–yüksek düzeyde ayırt edici güce sahip en güçlü parametre olarak öne çıktı.

Sonuç: Üst gastrointestinal sistem kanaması nedeniyle acil servise başvuran hastalarda, klinik skorlar ve hemodinamik göstergeler ile birlikte tiyol–disülfid homeostazı parametrelerinin değerlendirilmesi, 28 günlük mortalite öngörüsünü güçlendirmektedir.Özellikle disülfid düzeyi, bağımsız mortalite prediktörü olarak öne çıkmıştır.

Anahtar Kelimeler: Üst gis kanama, oksidatif stres

Bildiri No: 8559

Ossifikasyon Posterior Longitudinal Ligament(OPLL)'in Düşük Enerjili Travmada Fraktür ile Sonuçlanması: Nadir Bir Olgu Sunumu

Furkan Berktaş[1], Muhammed Şamil Sağlam[2], Bekir Talha İnal[1], Muhammed Erkam Yüksek[1], Muhammet Talha Yıldırım[1], İlker Çöven[1]

[1]Konya Şehir Hastanesi Beyin ve Sinir Cerrahisi
[2]Necmettin Erbakan Üniversitesi Meram Tıp Fakültesi Beyin ve Sinir Cerrahisi

Giriş-Amaç: Ossifikasyon posterior longitudinal ligament (OPLL), yaşlı bireylerde servikal kanal daralmasının sık nedenlerinden biridir ve düşük enerjili hareketlerle bile ciddi medulla spinalis hasarına yol açabilir. Bu bildiride, düşme olmaksızın ani hiperekstansiyon–hiperfleksiyon hareketi sonrası quadripleji gelişen bir OPLL olgusunda erken cerrahi dekompresyon ve stabilizasyonun nörolojik iyileşme üzerindeki etkisi sunulmaktadır.

Gereç-Yöntem: Bu çalışma, servikal omurgada OPLL tanısı alan ve cerrahi olarak tedavi edilen bir hastanın klinik, radyolojik ve cerrahi özelliklerinin sunulduğu tek merkezli olgu sunumudur. Hasta verileri retrospektif olarak incelendi.

Bulgular: Bilinen servikal dar kanal öyküsü olan yetmiş beş yaşında erkek hasta, elindeki halatın aniden boşa çıkması sonrası boynunda ani hiperekstansiyon–hiperfleksiyon hareketi gelişmesi üzerine dört ekstremitede güçsüzlük şikâyetiyle başvurdu. Nörolojik muayenesinde hastanın alt ve üst ekstremitelerde motor kuvvet 0/5, yüzeyel ve derin duyu tamamen kayıptı. Bilgisayarlı tomografide belirgin servikal OPLL ve C3-4 seviyesinde fraktür hattı izlendi (Şekil 1A). Manyetik rezonans T2 ağırlıklı görüntülemede C3–C4 seviyesinde ciddi servikal stenoz ve spinal kord ödemi görüldü. (Şekil 1B).Hasta asetilsalisilik asit kullanmasına rağmen acil cerrahiye alındı. Laminektomi yapılarak spinal kord üzerindeki bası dekomprese edildi. Spinal kord ödeminin kraniokaudal yayılımı nedeniyle C3–C5 düzeylerine total laminektomi uygulandı (Şekil 1E-1F). Stabilizasyon amacıyla C2 vertebraya pars vidası (Şekil 1C), C3–C5 vertebralara pedikül vidaları yerleştirildi (Şekil 1C-1D). Postoperatif bilgisayarlı tomografi görüntülemesinde yeterli dekompresyon sağlandığı izlendi (Şekil 1E).Postoperatif dönemde duyu muayenesi tamamen normale döndü. Motor fonksiyon alt ekstremitelerde 2/5, üst ekstremitelerde 1/5 olarak değerlendirildi. Solunum fonksiyonları düzeldi, spinal şok gelişmedi.

Şekil 1

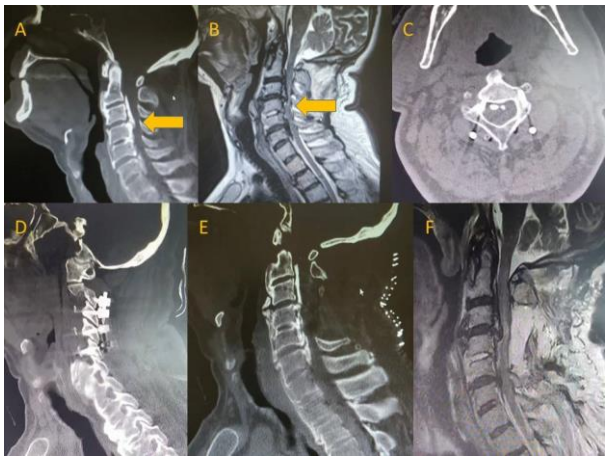

(A) Preoperatif servikal BT görüntüsünde sarı ok, OPLL bulgusunu göstermektedir. (B) Preoperatif servikal MRG görüntüsünde sarı ok, spinal stenozu ifade etmektedir. (C–D-E) Postoperatif servikal BT görüntülerinde laminektomi ve posterior enstrümentasyon görülmektedir. (F) Postoperatif servikal MR görüntülerinde laminektomi görülmektedir.

Sonuç: Bu olgu, yalnızca ani bir hareketle quadripleji gelişmesi yönüyle oldukça nadir ve dikkat çekicidir. Erken cerrahi dekompresyon ve stabilizasyon, kalıcı nörolojik hasarı önlemede kritik rol oynamaktadır. Pedikülopars kompleksi vidaları, lateral mass vidalarına kıyasla daha yüksek stabilite sağlayarak postoperatif deformite riskini azaltır; bununla birlikte vertebral arter komşuluğu nedeniyle komplikasyonlar açısından dikkatli olunmalıdır. Bu nadir olgu, aspirin tedavisi altında bile acil cerrahi müdahalenin nörolojik iyileşme ve fonksiyonel toparlanma açısından belirleyici olduğunu göstermektedir.

Anahtar Kelimeler: servikal fraktür, ossifikasyon posterior longitudinal ligament

Bildiri No: 8598

Delici Kesici Alet Yaralanmasına Bağlı Masif Hemotoraks: Olgu Sunumu

Derviş Kurnaz[1]

[1]Malatya Eğitim ve Araştırma Hastanesi

Giriş-Amaç: Toraks travmaları, travmaya bağlı ölümlerin önemli bir kısmını oluşturmaktadır. Delici kesici alet yaralanmaları ; akciğer parankimi, büyük damarlar ve kalp gibi hayati yapıların etkilenmesi nedeniyle ciddi komplikasyonlara yol açabilmektedir. Masif hemotoraks, acil müdahale gerektiren ve gecikme durumunda mortalitesi yüksek bir klinik tablodur. Bu olgu sunumunda, acil serviste hızlı değerlendirme ve uygun müdahalelerin hasta prognozuna etkisi vurgulanmaktadır.

Gereç-Yöntem: Bu olgu sunumunda, sol skapula altından delici kesici alet yaralanması sonrası masif hemotoraks gelişen 29 yaşında erkek hastanın acil servis yönetimi ve cerrahi süreci sunulmuştur.

Bulgular: Yirmi dokuz yaşında erkek hasta, acil servise delici kesisi alet yaralanması sonrası ilçe devlet hastanesinden sevkle getirildi. Hastanın sol skapula altından, birbirine yaklaşık 5 cm mesafede, 4 cm ve 3 cm uzunluğunda iki adet delici kesici alet yaralanması mevcuttu.Sevk öncesinde tetanoz profilaksisi ve antibiyotik tedavisi uygulanmıştı. Glasgow Koma Skalası (GKS) 14 olan hasta uykuya meyilli idi. Fizik muayenede sol hemitoraksta solunum seslerinin belirgin olarak azaldığı görüldü. Hasta monitörize edildi, çoklu intravenöz damar yolu açıldı ve kan ürünleri için hazırlık yapıldı.FAST (Focused Assessment with Sonography for Trauma) ile değerlendirildi ve sonuç negatif olarak saptandı. Ardından portable akciğer grafisi çekildi. Klinik izlem sırasında GKS'sinde düşüş gözlenen hasta, hava yolu güvenliği sağlanması amacıyla elektif olarak entübe edildi.Sol hemitoraksa tüp torakostomi uygulandı ve yaklaşık 1300 cc hemorajik drenaj elde edildi. Hastaya eş zamanlı olarak volüm replasmanı ve kan replasman tedavisi başlandı. Hemodinamik stabilite sağlandıktan sonra toraks ve batın bilgisayarlı tomografi çekimi yapıldı ve radyolojik değerlendirme tamamlandı.Göğüs Cerrahisi ardından Genel Cerrahi ve Kardiyoloji konsültasyonları alındı. Hasta lobektomi için Göğüs Cerrahisi kliniğine yatırılmasına karar verildi.

Hastanın portable PAAG grafisi

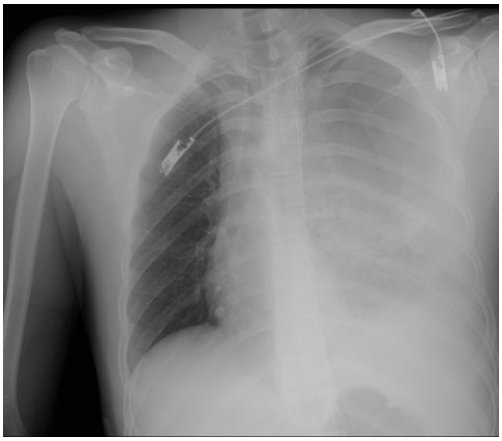

Hastanın portable PAAG grafisi

Sonuç: Delici kesici alet yaralanmalarına bağlı toraks travmalarında, acil serviste sistematik travma yaklaşımı, erken görüntüleme, tüp torakostomi ve zamanında cerrahi konsültasyonlar hasta prognozunu olumlu yönde etkilemektedir. Bu olgu, masif hemotoraks gelişen hastalarda hızlı ve koordineli müdahalenin önemini bir kez daha ortaya koymaktadır.

Hastanın post-op 1. gün PAAG grafisi

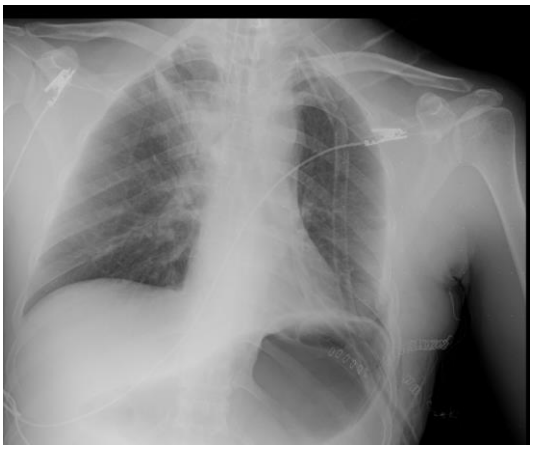

Anahtar Kelimeler: Delici kesici alet yaralanması, hemotoraks, tüp torakostomi, acil servis, travma

Bildiri No: 8672

Acil Servise Başvuran Jinekolojik ve Obstetrik Hastalarda Rutin Hemogram Parametrelerinin Yatış Aciliyetinin Belirlenmesindeki Rolü

Serhat Karaman[1], Mustafa Hakan Acer[1], Mustafa Şanlı[1]

[1]Tokat Gaziosmanpaşa Üniversitesi

Giriş-Amaç: Acil servise obstetrik ve jinekolojik şikayetlerle başvuran hastaların yönetiminde, klinik ciddiyetin ve uygun yatış biriminin (servis veya doğumhane) doğru şekilde belirlenmesi hayati önem taşımaktadır. Bu çalışmada, üçüncü basamak bir üniversite hastanesinde acil servisten yatırılan obstetrik ve jinekolojik hastaların demografik özellikleri, başvuru tanıları ve rutin hemogram parametrelerinin (WBC, HGB, PLT) yatış kararındaki belirleyici rolünün incelenmesi amaçlanmıştır.

Gereç-Yöntem: Bu retrospektif çalışma, Tokat Gaziosmanpaşa Üniversitesi Hastanesi veri tabanı kullanılarak gerçekleştirilmiştir. Acil servisten Kadın Hastalıkları ve Doğum Kliniğine yatırılan toplam 917 hasta çalışmaya dahil edilmiştir. Hastalar yatış yapılan birime göre Grup 1: Servis (n=554) ve Grup 2: Doğumhane (n=363) olarak iki gruba ayrılmıştır. Gruplar arasında rutin hemogram parametreleri (WBC, HGB, PLT) bağımsız örneklem t-testi ile karşılaştırılmıştır.

Bulgular: Çalışmaya dahil edilen hastaların %60.4'ü servise, %39.6'sı ise doğumhaneye yatırılmıştır. En sık başvuru tanıları sırasıyla; elektif sezaryen endikasyonları (n=127), pelvik ağrı (n=118) ve spontan verteks doğum (n=106) olarak belirlenmiştir. Doğumhane grubunun ortalama lökosit (WBC) düzeyi (11.82 ± 3.15 K/uL), servis grubuna (11.29 ± 3.43 K/uL) göre istatistiksel olarak anlamlı derecede yüksek bulunmuştur (p=0.017). Trombosit (PLT) değerleri doğumhane grubunda (229.8 ± 63.3 K/uL), servis grubuna (242.6 ± 73.5 K/uL) kıyasla anlamlı olarak daha düşük saptanmıştır (p=0.006). Hemoglobin (HGB) düzeyleri açısından gruplar arasında istatistiksel olarak anlamlı fark izlenmemiştir (p=0.27).

En sık görülen 5 başvuru tanısı

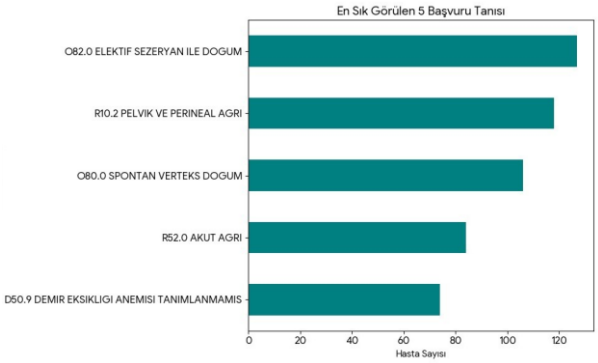

En Sık Görülen 5 Başvuru Tanısı (Acil servisten en çok hangi şikayetlerle yatış yapıldığını gösterir)

Gruplara Göre Laboratuvar Değerlerinin Karşılaştırılması

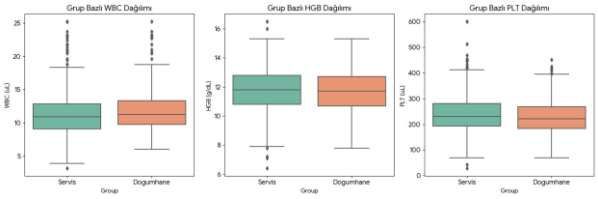

Gruplara Göre Laboratuvar Değerlerinin Karşılaştırılması (Doğumhane ve Servis hastaları arasındaki WBC, HGB ve PLT farklarını gösteren kutu grafikleri)

Yatış Birimine Göre Rutin Hemogram Parametrelerinin Karşılaştırılması

Parametre	Doğumhane (Ort. ± SS)	Servis (Ort. ± SS)	P Değeri
WBC (K/uL)	11.82 ± 3.15	11.29 ± 3.43	0.017*
PLT (K/uL)	229.8 ± 63.3	242.6 ± 73.5	0.006*
HGB (g/dL)	11.67 ± 1.41	11.77 ± 1.49	0.271

Dipnot: Ort.: Ortalama; SS: Standart sapma; WBC: Lökosit; PLT: Trombosit; HGB: Hemoglobin. Bağımsız örneklem Student's t-testi kullanılmıştır. $p<0.05$ istatistiksel olarak anlamlı kabul edilmiştir.

Sonuç: Acil servisten doğumhaneye yatırılan hastalarda lökosit düzeylerinin daha yüksek ve trombosit değerlerinin daha düşük olduğu görülmüştür. Bu durum, aktif doğum eylemi ve akut obstetrik patolojilere bağlı gelişen inflamatuar yanıt ve fizyolojik tüketim mekanizmaları ile ilişkili olabilir. Rutin hemogram parametrelerinden WBC ve PLT'nin, acil serviste obstetrik ve jinekolojik hastaların triyajında ve yatış lokasyonunun belirlenmesinde yardımcı belirteçler olarak kullanılabileceği düşünülmektedir.

Anahtar Kelimeler: Acil Tıp, Obstetri, Jinekoloji, Lökosit, Trombosit

Bildiri No: 8721

Torakal Bölgeden Penetran Omurilik Yaralanmasında Erken Cerrahi Ve Dura Onarımının Önemi: Nadir Bir Olgu

Ahmet Yardım[1], Fırat Yıldız[1], Murat Ertaş[1], Ahmet Atakan Özçifçi[1], Muhammed Hakçı[1], Emin Hüseyin Akar[2], Ayhan Sarıtaş[2]

[1]Aksaray Üniversitesi Tıp Fakültesi Beyin ve Sinir Cerrahisi A.D.
[2]Aksaray Üniversitesi Tıp Fakültesi Acil Tıp A.D.

Giriş-Amaç: Giriş ve Amaç: Penetran omurilik yaralanmaları nadir görülmekte olup en sık bıçaklanma sonucu ortaya çıkar. Bu tip yaralanmaların sosyoekonomik düzeyi düşük bölgelerde daha sık ve düşük sosyoekomik durum ile yakından ilişkili olduğu bildirilmiştir. Çoğunlukla inkomplet kord hasarı ile seyreder. Bu olguların önemli bir kısmı Brown-Séquard sendromu benzeri bir klinik tablo gösterir. Tanı ve tedavide görüntüleme seçimi, primer ve sekonder kord hasarını engellemek amacıyla dekompresyon ve dura bütünlüğünün sağlanması kritik öneme sahiptir. Nadir görülen Brown-Séquard sendromunun acil servis başvurusunda erken teşhis edilmesi açısından farkındalık oluşturmak amaçlanmıştır.

Gereç-Yöntem: Olgu Sunumu: Yirmi üç yaşında erkek hasta, kavga sırasında sırtından bıçaklanma sonrası sağ alt ekstremitede kuvvetsizlik ve sol alt ekstremitede duyu kaybı ile acil servise başvurdu. Fizik muayenede T7–8 seviyesinde sağ paramedian derin kesi ve aktif BOS (beyin omurilik sıvısı) sızıntısı izlendi. Nörolojik muayenede sağ alt ekstremitede 2/5 motor kuvvet ve solda T8 altı hipoestezisi mevcuttu. Bulgular inkomplet kord hasarı ve Brown-Séquard sendromu ile uyumluydu.Bilgisayarlı tomografide (BT) metalik yabancı cisim saptanmaması üzerine yapılan torakal manyetik rezonans görüntülemede (MRG) posterior spinal epidural hematom, pedikül fraktürü, posterior ligamentöz kompleks ve dura hasarı izlendi (Resim 1). Hasta acil cerrahiye alındı. T7–8 total laminektomi sonrası epidural hematom boşaltıldı, dura defekti mikroskop altında onarıldı. Erken postoperatif dönemde nörolojik muayenede belirgin düzelme izlendi.

Resim 1:

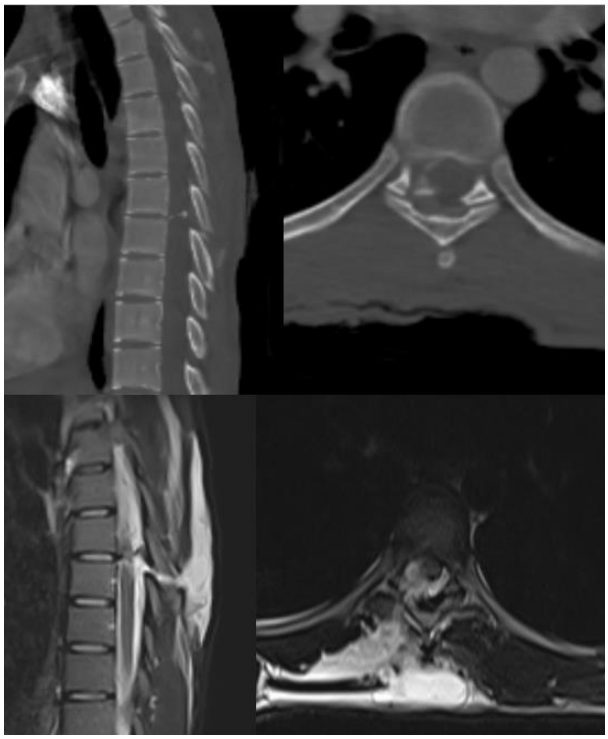

Preop BT ve MRG görüntülemesi

Bulgular: Postoperatif dönemde gelişen menenjit uygun antibiyoterapi ile kontrol altına alındı. Birinci ayda gelişen psödomeningosel nedeniyle revizyon cerrahisi yapıldı; dura otojen greft ve fibrin yapıştırıcı ile onarıldı, lomber drenaj uygulandı (Resim 2). Hasta nörolojik defisitinde belirgin düzelme ile taburcu edildi.

Resim 2

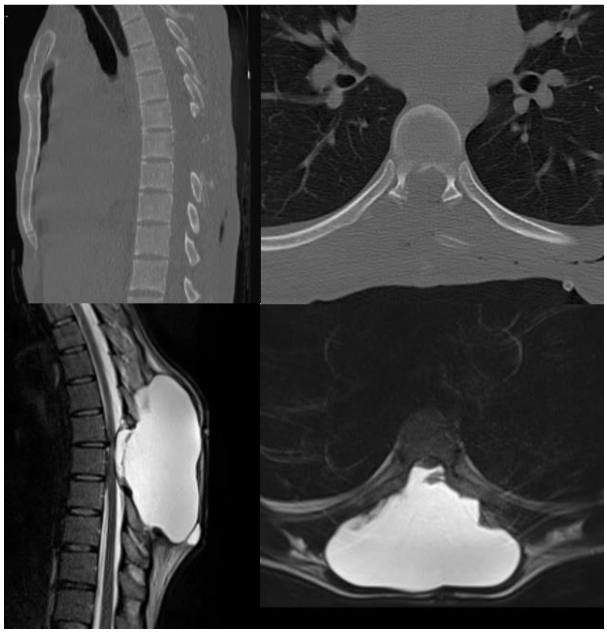

Postop erken dönem BT ve 1. ay MRG

Sonuç: Sonuç: Penetran omurilik yaralanmalarında, özellikle BOS sızıntısı ve progresif nörolojik defisit varlığında primer ve sekonder hasarı engellemek için nöroprotektif erken cerrahi dekompresyon ve etkin dura onarımı esastır. MRG, tanı ve cerrahi planlama açısından yol gösterici dir.

Anahtar Kelimeler: Bıçaklanma, Brown-Séquard sendromu, Paraparezi

Bildiri No: 8801

Bilateral Anterior Serebral Arter ve Orta Serebral Arter Oklüzyonu Olgu Sunumu

Özgün Yağmur[1]

[1]Ahi Evran Üniversitesi Eğitim Araştırma Hastanesi Acil Tıp

Giriş-Amaç: Akut iskemik inmede eş zamanlı çoklu büyük damar oklüzyonu nadir görülmekle birlikte geniş enfarkt yükü, hızlı klinik kötüleşme ve yüksek mortalite ile ilişkilidir. Özellikle bilateral internal karotis arter oklüzyonu (BICAO) ile birlikte bilateral anterior serebral arter (ACA) ve orta serebral arter (MCA) tutulumu son derece ender olup tanı ve tedavisi güç bir klinik tablo oluşturur. Bu olguda, antikoagülan tedavinin kesilmesini takiben gelişen fulminan seyirli bilateral büyük damar oklüzyonu sunulmaktadır.

Gereç-Yöntem: Yetmiş altı yaşında, diyabet mellitus, hipertansiyon ve atriyal fibrilasyon öyküsü bulunan kadın hasta, iki gündür oral antikoagülanını (edoksaban) kullanmadığı öğrenildi. Klinik bulgular ile difüzyon ağırlıklı manyetik rezonans görüntüleme ve BT anjiografi sonuçları retrospektif olarak incelendi.

Bulgular: Hasta ani bilinç kaybı, kısa süreli nöbet benzeri kasılmalar ve senkop ile acil servise getirildi. Başvuruda Glasgow Koma Skalası 4 (E1M2V1) olan hasta hızlı sıralı entübasyon ile entübe edildi. Difüzyon ağırlıklı manyetik rezonans görüntülemede bilateral ACA ve MCA sulama alanlarında yaygın difüzyon kısıtlılığı saptandı. BT anjiyografide her iki internal karotis arterin orijin düzeyinden itibaren oklüde olduğu raporlandı. Nöroloji ve girişimsel nöroradyoloji değerlendirmesinde, başlangıç nörolojik tablonun ağırlığı ve öngörülen yüksek mortalite riski nedeniyle mekanik trombektomi uygulanmadı. Yoğun bakım izleminde progresif hemodinamik instabilite gelişti ve inotrop destek başlandı; ancak tüm destek tedavilere rağmen hasta yatışının 5. gününde kardiyak arrest sonrası kaybedildi.

Beyin BT Anjio

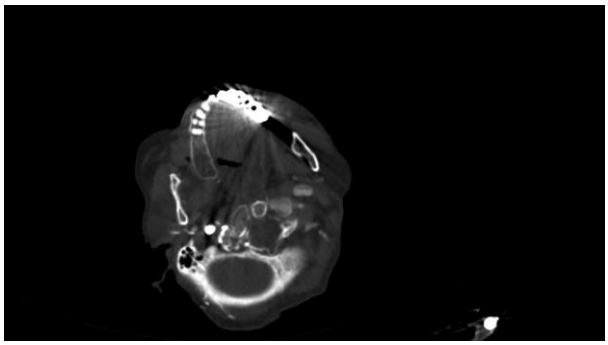

Beyin BT Anjio

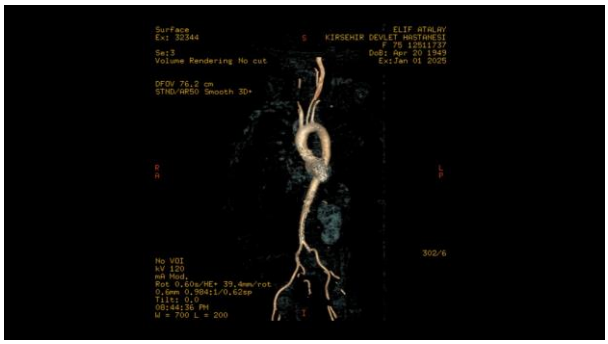

Sonuç: Bu olgu, antikoagülan tedavinin kesilmesinin ardından gelişebilen yaygın ve bilateral büyük damar oklüzyonlarının ne denli ağır ve hızlı seyirli olabileceğini göstermektedir. Prognozu belirleyen temel faktörler; başlangıçtaki derin nörolojik depresyon, geniş bilateral enfarkt yükü ve eşlik eden hemodinamik instabilitedir. Bu nedenle yüksek riskli hastalarda antikoagülasyonun sürekliliği, erken görüntüleme, hızlı multidisipliner değerlendirme ve uygun merkezlere yönlendirme hayati önem taşımaktadır.

Anahtar Kelimeler: Akut iskemik stroke, büyük damar tıkanıklığı, bilateral internal karotid arter oklüzyonu, mekanik trombektomi, atriyal fibrilasyon

Bildiri No: 8810

Suboxone Tablet'in İntravenöz Kullanımına Bağlı Enfektif Endokardit

Deniz Yavuzer İlik[1]

[1]Dr. Vefa Tanır Ilgın Devlet Hastanesi

Giriş-Amaç: İntravenöz madde kullanımı, özellikle genç hasta grubunda enfektif endokarditinin en önemli nedenlerinden biridir. En sık tutulan kapak triküspit kapaktır ve büyük vejetasyon varlığı ciddi kapak destrüksiyonu, pulmoner komplikasyonlar ve cerrahi gereksinim ile ilişkilidir. Bu nadir olguda ise oral tablet olarak hastaya verilen Suboxone tabletin (2 mg/0,5 mg buprenorfin, nalokson) suda ertilerek intravenöz kullanımı sonrası gelişen enfektif endokarditin fatal seyri sunulmaktadır.

Gereç-Yöntem: Yirmi bir yaşında daha önceden bağımlılık öyküsü olan erkek hasta, şiddetli halsizlik, bitkinlik, yürüyememe, ayakta duramama, hipotansiyon, baş dönmesi, soğuk terleme ve belirgin solukluk şikayetleri ile acil servise arkadaşı tarafından getirildi. Hastanın arkadaşından öğrenilen anamnezinde Suboxone tableti suda eriterek intravenöz kullandığı öğrenildi.

Bulgular: Fizik muayenesinde genel durumu orta-kötü olup belirgin hipotansiyon bulguları izlendi. Elektrokardiyografide sinüs taşikardisi saptandı. Transtorasik ekokardiyografide triküspit kapakta 25×18 mm boyutlarında büyük ve hareketli vejetasyon, buna eşlik eden 2–3 derece triküspit yetersizliği ve sağ kalp boşluklarında sınırda genişleme tespit edildi. Hasta triküspit kapak enfektif endokarditi tanısı ile kalp damar cerrahi kliniğince yatırıldı. Geniş spektrumlu antibiyotik tedavisi başlanan hastanın Kardiyoloji ve Kalp Damar Cerrahisi değerlendirmelerinde, büyük vejetasyonun kapak hareketlerini engellediği ve ileri derecede kapak yıkımı bulunduğu görülerek triküspit kapak replasmanı uygulanmıştır. Ancak ameliyatın 5. gününde hasta kaybedilmiştir.

Sonuç: Bu olgu tablet olarak verilen Suboxone'ın intravenöz kullanımına bağlı gelişen triküspit kapak endokarditinin büyük vejetasyonlar ile seyredebildiğini, cerrahi ve antibiyotik müdahalesine rağmen fatal sonuçlanabileceğini göstermektedir. Ayrıca madde bağımlılarında Suboxene gibi oral tabletlerin enjeksiyon yoluyla kötüye kullanılabileceği akılda tutulmalıdır.

Anahtar Kelimeler: Suboxone, Endokardit, İntravenöz

Bildiri No: 8940

Laboratuvar Karar Ağacı - Erken Uyarı Skoru Validasyon Çalışması

Burhan Burak Kuzucu[1], Mehmet Ergin[1], Alp Şener[1], İbrahim Dilekcan[2], Selahattin Gürü[1], Ayhan Özhasenekler[1]

[1]Ankara Bilkent Şehir Hastanesi
[2]Niğde Eğitim ve Araştırma Hastanesi

Giriş-Amaç: Acil servislerde kötüleşmeyi öngörmek için yaşamsal bulgu temelli uyarı sistemleri kullanılsa da, personel ve ölçüm kaynaklı etkenler güvenilirliği azaltabilir. Rutin laboratuvar testlerine dayanan Laboratuvar Karar Ağacı–Erken Uyarı Skoru, hastane içi sonlanımı öngörmek amacıyla geliştirilmiş bir sistemdir. Bu çalışma, acil servise başvuran hastalarda LDT-EWS'nin acil servis ve hastane sonlanımını öngörmedeki geçerlilik ve güvenilirliğini değerlendirmeyi amaçlamaktadır.

Gereç-Yöntem: Bu çalışma retrospektif, kesitsel ve analitik olarak planlandı. Araştırma, 2023 yılının Ocak, Nisan, Temmuz ve Ekim aylarının ilk yedi gününde Ankara Bilkent Şehir Hastanesi Acil Servisine başvuran hastaları kapsamaktadır.18 yaş altı hastalar, travmatik başvurular, laboratuvar incelemesi olmayan veya sonuçlarına ulaşılamayan olgular, acil servisi terk edenler, kendi isteğiyle ayrılanlar ve acil servis sonlanımı "sevk" olan hastalar çalışma dışı bırakıldı.Dahil edilen hastaların demografik verileri, laboratuvar bulguları ile acil servis ve hastane sonlanımları hastane sistemi üzerinden retrospektif olarak analize alındı.

Hasta Akış Diyagramı

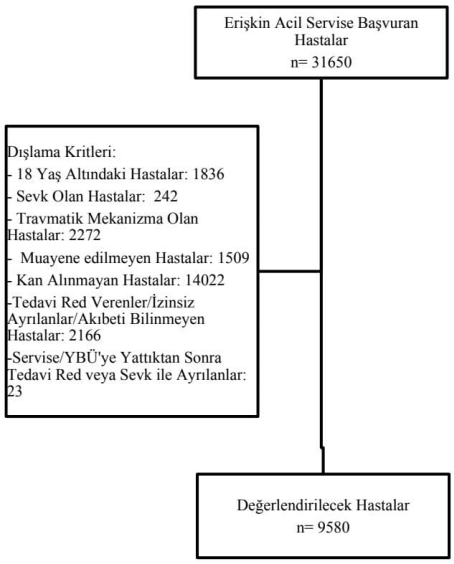

Bulgular: Çalışma döneminde acil servise yapılan 31.650 başvurudan, dışlama kriterleri dahil olunca 9.580 hasta analize alındı. Acil servis sonlanımlarında hastaların %77,7'si taburcu edilirken, %12,8'i yoğun bakıma, %8,9'u servise yatırıldı ve %0,7'si acil serviste vefat etti; hastane içi mortalite oranı %3,6 bulundu. Mortalite gelişen hastalarda yaş, üre, kreatinin, potasyum ve lökosit değerleri anlamlı olarak yüksek; albümin, sodyum ve hemoglobin düzeyleri ise anlamlı olarak düşük saptandı.LDT-EWS skoru mortalite grubunda belirgin şekilde daha yüksekti.ROC analizinde mortaliteyi öngörmede en yüksek ayırt edici güce LDT-EWS (AUC=0,886) sahipken, albümin (AUC=0,865) ve üre (AUC=0,845) güçlü prognostik performans gösterdi.LDT-EWS için en uygun kesim noktası ≥4 olarak belirlendi; < 2 olan düşük skorların güvenli taburculuk için yüksek negatif prediktif değere sahip olduğu görüldü.

LDT-EWS Skorunun ROC Eğrisi

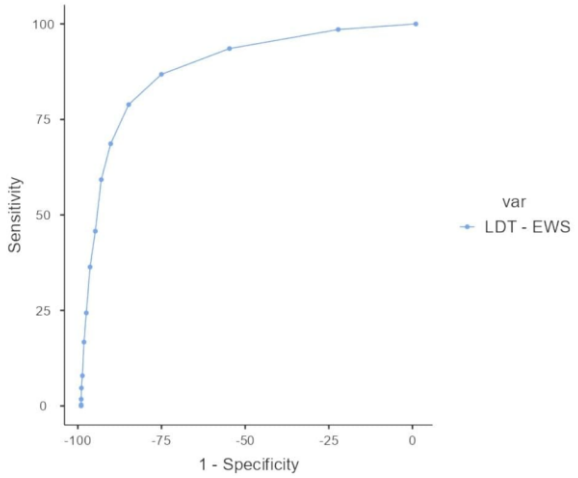

LDT-EWS Skorunun Kesim Noktalarına Göre Tanısal Performans Ölçütleri

Değer	Duyarlılık%	Özgüllük %	+LR	-LR	PPV-%	NPV-%	Doğ. %	YI
1	98,53 (96,61-99,52)	23,2 (22,34-24,07)	1,28 (1,26-1,31)	0,06 (0,03-0,15)	4,52 (4,45-4,60)	99,77 (99,45-99,90)	25,88 (25,00-26,77)	0.217
2	93,55 (90,39-95,91)	55,69 (54,67-56,70)	2,11 (2,04-2,19)	0,12 (0,08-0,17)	7,23 (6,99-7,47)	99,57 (99,36-99,72)	57,04 (56,04-58,03)	0.492
3	86,8 (82,74-90,21)	76,01 (75,13-76,88)	3,62 (3,43-3,82)	0,17 (0,13-0,23)	11,78 (11,22-12,37)	99,36 (99,17-99,51)	76,4 (75,54-77,25)	0.628
4	78,89 (74,16-83,10)	85,8 (85,07-86,51)	5,56 (5,16-5,98)	0,25 (0,20-0,30)	17,01 (15,99-18,09)	99,1 (98,90-99,27)	85,55 (84,83-86,25)	0.647
5	68,62 (63,40-73,51)	91,19 (90,59-91,76)	7,79 (7,07-8,58)	0,34 (0,29-0,40)	22,33 (20,69-24,06)	98,75 (98,54-98,93)	90,39 (89,78-90,97)	0.598
6	59,24 (53,81-64,50)	93,99 (93,49-94,47)	9,86 (8,75-11,11)	0,43 (0,38-0,49)	26,68 (24,41-29,08)	98,42 (98,21-98,61)	92,76 (92,22-93,27)	0.532

+LR: Positive Likelihood Ratio/Pozitif Olasılık Oranı, -LR: Negative Likelihood Ratio/Negatif Olasılık Oranı, PPV: Pozitif Prediktif Değer, NPV: Negatif Prediktif Değer, Doğ.: Doğruluk Oranı, YI: Youden İndeksi

Acil Servis ve Hastane İçi Mortaliteyi Öngörme Açısından Yaş, Laboratuvar Parametreleri ve LDT-EWS Sistemi için ROC Analizleri

Parametreler	AUC (%95 GA)	Standart hata	p (H0: AUC: 0,5)
Yaş	0,824 (0,805-0,843)	0,010	<0,001
Üre (mg/dL)	0,845 (0,822-0,869)	0,012	<0,001
Kreatin (mg/dL)	0,743 (0,710-0,776)	0,017	<0,001
Albumin (g/L)	0,865 (0,843-0,887)	0,011	<0,001
Sodyum(mEq/L)	0,575 (0,534-0,616)	0,021	<0,001
Potasyum (mEq/L)	0,603 (0,564-0,643)	0,020	<0,001
WBC (10*9/L)	0,617 (0,579-0,655)	0,019	<0,001
Hemoglobin (g/dL)	0,726 (0,695-0,757)	0,016	<0,001
LDT-EWS Puanı	0,886 (0,867-0,905)	0,010	<0,001
DeLong test; p<0,001.			

Sonuç: Bu çalışma, LDT-EWS'nin acil servis ve hastane içi mortaliteyi yüksek doğrulukla öngördüğünü ve güvenli taburculuk açısından anlamlı sonuçlar sunduğunu göstermektedir. Albümin düşüklüğü, üre yüksekliği ve hiperkalemi mortalite riskini artıran güçlü bağımsız belirteçlerdir. Rutin laboratuvar verilerine dayanan, ek maliyet gerektirmeyen ve yaşamsal bulgu ölçüm hatalarından etkilenmeyen LDT-EWS, mevcut triyaj ve izlem sistemlerini tamamlayıcı bir araç olarak kullanılabilir.

Anahtar Kelimeler: Acil Servis, Erken Uyarı Skoru, Triyaj, Mortalite, Hasta Taburculuğu

Abstract No: 8964

Clinical Characteristics and Outcomes of Hospitalized Geriatric Patients Admitted to the Emergency Department: A Prospective Study

Ahmet Tuğrul Zeytin[1]

[1]Department of Emergency Medicine, Bilecik Şeyh Edebali University School of Medicine

Introduction: Emergency department (ED) admissions of geriatric patients are increasing worldwide and are associated with higher morbidity, intensive care unit (ICU) utilization, and mortality. Identifying clinical characteristics that predict ICU admission in older adults may improve early risk stratification and management strategies in the ED.

Materials and Methods: This prospective observational study included patients aged ≥65 years who were admitted to Bilecik Training and Research Hospital Emergency Department and subsequently hospitalized. Demographic data, vital signs at ED admission, mode of arrival, level of consciousness (AVPU), and comorbidities were recorded. Patients were divided into two groups according to hospitalization destination: ward or ICU. Clinical characteristics were compared between groups.

Results: A total of 175 geriatric patients were included in the study. Of these, 103 patients (58.9%) were admitted to hospital wards and 72 patients (41.1%) required intensive care unit (ICU) admission. The mean age of the cohort was 79.2 ± 8.3 years.Patients admitted to the ICU had higher respiratory rates compared to ward-admitted patients($p < 0.001$).Ambulance arrival was significantly more frequent among ICU patients (79% vs 55%) ($p=0.001$). Altered mental status was also more common in the ICU group ($p < 0.001$). There were no significant differences between the groups in terms of comorbidity burden.Regarding ICU admissions, the units were the General Intensive Care Unit (n=66) and the Coronary Intensive Care Unit (n=15). Among ward admissions, patients were most commonly hospitalized in the Pulmonary diseases , Internal Medicine , Neurology, and Orthopedics departments.

Conclusion: Nearly half of geriatric patients which were admitted to the hospital from ED required ICU admission. Abnormal vital signs, hypoxia, altered mental status, and ambulance arrival were strongly associated with ICU admission, whereas comorbidities alone were not predictive. Early identification of high-risk geriatric patients in the ED may facilitate timely intensive care referral and improve clinical outcomes.

Keywords: Admission, Emergency department, Geriatrics

Bildiri No: 8987

Acil Servis Hastalarında Eritrosit Süspansiyonu Transfüzyon Endikasyonları Ve Transfüzyon İlişkili Faktörlerin Değerlendirilmesi

Zerrin Defne Dündar[1], Selin Akcan[1], Sedat Koçak[1], Abdullah Sadık Girişgin[1]
[1]Necmettin Erbakan Üniversitesi Tıp Fakültesi Acil Tıp Anabilim Dalı, Konya, Türkiye

Giriş-Amaç: Acil servislerde eritrosit süspansiyonu (ES) transfüzyonu, farklı tıbbi durumları ve hastalık şiddetlerini içeren heterojen bir hasta grubunu kapsamaktadır. Geçmişte daha yüksek hemoglobin değerleriyle ilişkili olan liberal transfüzyon yaklaşımlarının yerini, günümüzde daha kısıtlayıcı protokoller almaktadır. Transfüzyon uygulamaları hayat kurtarıcı olabildiği gibi, ciddi komplikasyon risklerini de beraberinde getirmektedir. Acil servis şartlarında ES transfüzyonu üzerine literatürde yer alan çalışma sayısı kısıtlıdır. Acil servis hastalarının transfüzyonla ilişkili değişkenleri açısından literatüre katkı sağlamak amacıyla planlanan bu çalışmada, acil serviste ES transfüzyonu yapılan hastaların demografik ve klinik özelliklerinin incelenmesi amaçlanmıştır.

Gereç-Yöntem: Bu retrospektif gözlemsel çalışmaya, 2024 yılında bir üniversite hastanesi acil servisinde ES transfüzyonu yapılan erişkin hastalar dahil edilmiştir. Hastaların elektronik dosyalarından demografik özellikleri ve acil serviste yapılan ilk ES transfüzyonu ile ilişkili değişkenler kaydedilmiştir. Hasta kan grubu ve torba ES grupları değerlendirilmiştir. ES transfüzyon endikasyonlarının yaygınlığı belirlenmiştir. ES transfüzyonu başlangıcındaki vital bulgular incelenmiştir. Hastaların hastaneye yatış ve mortalite oranları belirlenmiştir.

Bulgular: Çalışmaya toplam 796 hasta dahil edilmiştir. Hastaların ortanca yaşı 68 (minimum 18 – maksimum 101) yıldı ve %53,6'sı erkekti. Acil serviste yapılan transfüzyonlarda en sık görülen kan grubu A Rh pozitif (%42,2), O Rh pozitif (%26,8) ve B Rh pozitif (%11,2) idi. En az transfüzyon yapılan kan grubu %0,3 ile AB Rh negatif idi. Hastaların %65,2'sinde ES transfüzyon endikasyonu hemoglobin değerinin 8 g/dl'nin altında olmasıydı. Hastalarda acil serviste konulan en sık tanı %27,6 ile gastrointestinal kanamaydı. ES transfüzyonunun başlangıcında hastaların ortanca sistolik kan basıncı 114 (100 – 130) mmHg, nabzı 88 (77 – 100) atım/dakika ve şok indeksi 0,76 (0,63 – 0,94) idi. ES transfüzyonu yapılan hastaların 20'si (%2,5) acil servis takibi sırasında eksitus olmuştu.

Sonuç: Acil serviste ES transfüzyonu yapılan hastaların büyük çoğunluğunu ileri yaştaki bireyler ve gastrointestinal kanama tanısı alanlar oluşturmaktadır. Transfüzyon kararlarının ağırlıklı olarak hemoglobin < 8 g/dl eşiğine göre verildiği görülmüştür. Acil ES transfüzyon ilişkili özelliklerin anlaşılması acil hasta bakım pratiği için önemlidir.

Anahtar Kelimeler: eritrosit süspansiyonu, transfüzyon, acil servis, endikasyon

Bildiri No: 9070

Sağlıklı Kan Bağışçısı Gönüllülerinde (Evre 1 Hemorajik Şok Modellemesi Yapılan) Ultrasonografik Belirteci Olarak Vena Kava İnferior Çapı /Abdominal Aort Çapı Oranının Rolü

Atakan Savrun[1], Şeyda Tuba Savrun[2], Furkan Nalbant[3]

[1]Ankara Sincan Eğitim ve Araştırma Hastanesi Acil Tıp Kliniği, Ankara, Türkiye
[2]Ankara 112 Komuta Kontrol Merkezi, Ankara, Türkiye
[3]Ankara Sincan Eğitim ve Araştırma Hastanesi Radyoloji Tıp Kliniği, Ankara, Türkiye

Giriş-Amaç: Hemorajik şok, acil serviste morbidite ve mortalitenin en yüksek olduğu klinik tablolardandır. Ancak bu hasta grubunu önemli kılan asıl nokta ise; morbidite ve mortalitenin yüksek oranda önlenebilir bir durum olmasından kaynaklanmaktadır .Sunulan çalışmada sağlıklı kan bağışçısı gönüllülerinde (430ml kan verdiklerinde teorik olarak evre 1 hemorajik şok gelişmektedir) hipovoleminin bir belirteci olarak venacava inferior indeksi (VCI), venacava inferior indeksi çapı/ abdominal aort çapı oranının rolü araştırılmıştır.

Gereç-Yöntem: Sunulan prospektif, kesitsel ve gözlemsel çalışmada; 01/11/2025 ile 3/11 2025 tarihleri arasında Kızılay kan merkezine gönüllü olarak kan vermek için gelen ve çalışmaya katılmayı kabul eden ve çalışmaya dahil edilme kriterlerine uyan tüm gönüllüler çalışmaya dahil edilmiştir. Her katılımcının demografik verileri, boyunu, bel çevresini ölçtü ve kilosunu tarttı. Vücut kitle indeksi, ağırlık (kilogram)/boy (metre)^2 formülüyle hesaplandı ve şok indeksi (SI), PR (dakikadaki kalp atışı)/sistolik kan basıncı (SBP; milimetre cıva) formülüyle hesaplandı. Temel ölçümler alındıktan sonra, IVC ölçümleri, abdominal aort(AA) çapı ölçümleri hem kan bağışı öncesi hem de bağış yapıldıktan sonra ultrasonografik olarak yapıldı.

Bulgular: Tablo 1 de gösterilmiştir

Tablo 1. Kan bağışı öncesi ve sonrası VCI, AA ve VCI/AA oranındaki değişim

Tablo 1. Kan bağışı öncesi ve sonrası VCI, AA ve VCI/AA oranındaki değişim

	Dağılım – difference (P-value of Shapiro-Wilk	Kullanılan test	Mean değer – pre	Mean değer – post	p değeri	Etki büyüklüğü
VCI	0.79	Paired t-test	15.72	13.51	<0.001	Cohen's d:1.310
AA	0.002	Wilcoxon Signed-Rank	14.17	13.77	0.009	r:0.567
VCI/AA	0.390	Paired t-test	1.109±0.172	0.983±0.150	<0.001	Cohen's d:1.051

Sonuç: Tartışma: Kan bağışı sonrasında, volüm kaybına bağlı IVC çapındaki önemli azalma, IVC ölçümlerinin akut hacim değişikliklerine duyarlılığını gösteren bir parametredir. Sawe ve ark. Afrika acil servis hastalarında IVC-CI ≥%50'nin sıvı yanıtını %88 duyarlılık ve %73 özgüllükle tahmin ettiğini bulmuştur(1). IVC/Aorta oranı, özellikle pediatrik popülasyonlarda olmak üzere, birçok çalışmada tanısal doğruluğun yüksek olduğunu göstermiştir. Octavius ve ark. tarafından yapılan sistematik inceleme ve meta-analiz, beş pediatrik çalışmadan (n = 461) elde edilen verileri sentezlemiş ve önemli dehidratasyonu tahmin etmede %86 (95% CI: 79-91%) duyarlılık ve %73 (95% CI: 59-84%) özgüllük ile 0,89 AUC bildirmiştir (2). Hasta başı ultrason ile ölçülen IVC, AA ve IVC/AA oranını, sağlıklı yetişkin kan bağışçılarında evre 1 hemorajik şoku erken tespit etmek için hassas ve özgül bir belirteç olduğunu göstermektedir.

Anahtar Kelimeler: Hemorajik şok, ultrasonografi, venacava inferior çap ölçümü, aorta çap ölçümü ve venacvainferior/aorta çap oranı

Bildiri No: 9079

Acil Serviste Cerrahi Müdahale Gerektiren Travmatik Subdural Hematom Olgularımızın Retrospektif Analizi

Mahmut Sertdemir[1], Muhammed Şamil Sağlam[1], Mustafa Özkaya[1], Fatih Karataş[2], Seyfullah Yıldırım[3]

[1]Necmettin Erbakan Üniversitesi Meram Tıp Fakültesi Beyin ve Sinir Cerrahisi
[2]Hakkari Yüksekova Devlet Hastanesi Beyin ve Sinir Cerrahisi
[3]Siirt Devlet Hastanesi Beyin ve Sinir Cerrahisi

Giriş-Amaç: Subdural hematom (SDH), kafa travmalarının en ciddi komplikasyonlarından biri olup sıklıkla acil cerrahi müdahale gerektirir. Bu çalışmada, kliniğimizde cerrahi olarak tedavi edilen SDH olgularının demografik özellikleri, travma mekanizmaları, uygulanan cerrahi yöntemler ve klinik sonuçlarının değerlendirilmesi amaçlanmıştır.

Gereç-Yöntem: Ocak 2024 – Kasım 2025 tarihleri arasında acil servise başvuran ve cerrahi müdahale uygulanan toplam 27 SDH olgusu retrospektif olarak incelendi. Hastaların yaş, cinsiyet, travma nedeni, hematom kalınlığı, antikuagülan/antiagregan kullanımı, preoperatif Glasgow Koma Skoru (GKS), uygulanan cerrahi teknik ve postoperatif sonuçları kaydedildi.

Bulgular: Çalışmaya dahil edilen 27 hastanın yaş ortalaması 67,4 olup en genç hasta 3, en yaşlı hasta 89 yaşındaydı. Olguların %63'ü erkek, %37'si kadındı. En sık travma nedeni düşme (%55,6) olarak saptandı; bunu araç dışı trafik kazaları ve yüksekten düşmeler izledi. Preoperatif GKS ortalaması 10,7 idi ve 7 hastada GKS=3 bulundu. Cerrahi yöntem olarak en sık dekompresif kraniektomi (%59,3), ardından kraniotomi (%33,3) ve burr-hole drenaj (%7,4) uygulandı. Hastaların %44'ünde antikoagülan veya antiagregan kullanımı mevcuttu. Genel mortalite oranı %33 olarak saptanırken, antikoagülan/antiagregan kullanan hastalarda bu oran %50 idi. İleri yaş ve antikoagülan kullanımı mortalite ile ilişkili faktörler olarak öne çıktı. En sık komplikasyon hematom progresyonu ve sistemik sorunlar şeklinde izlendi.

Çalışmaya Dahil Edilen Hastaların Bulguları

Özellik	Değer
Toplam Hasta Sayısı	27
Yaş Ortalaması	67,4
Yaş Aralığı	3-89
Erkek Hasta Sayısı	17(%63)
Kadın Hasta Sayısı	10(%37)
Preop GKS Ortalaması	10,7
Antikuagülan/Antiagregan Kullanımı	12(%44)
Mortalite	9(%33)
Antikuagülan/Antiagregan Kullananlarda Mortalite	6(%50)

Sonuç: Subdural hematom olgularında erken tanı ve zamanında cerrahi müdahale mortaliteyi azaltmada kritik öneme sahiptir. Özellikle ileri yaş ve antikoagülan kullanımı olan hastalarda mortalite riski belirgin şekilde artmaktadır. Uygun cerrahi teknik seçimi ve hızlı müdahale, hasta sonuçlarını doğrudan etkilemektedir. Bu veriler, travma pratiğinde subdural hematom yönetiminde cerrahi kararların önemini bir kez daha ortaya koymaktadır.

Anahtar Kelimeler: akut subdural hematom, kronik subdural hematom

Bildiri No: 9083

Göz Kızarıklığından Entübasyona: Bir Haftada Hızla Kötüleşen Şüpheli Mukormikoz Olgusu

Fatma Nur Sertdemir[1], Muhammed Raşit Özer[1], Esra Ay[1]

[1]N.E.Ü. Tıp Fakültesi

Giriş-Amaç: Tedaviye dirençli göz kızarıklığı ve orantısız ağrı, özellikle diyabet veya oküler cerrahi öyküsü olan hastalarda benign kabul edilmemeli ve invaziv fungal enfeksiyon açısından acilen değerlendirilmelidir. Erken klinik şüphe, hızlı görüntüleme ve gecikmeden başlanan liposomal amfoterisin B, prognozu belirleyen en kritik faktörlerdir. Santral sinir sistemi tutulumu geliştiğinde mortalite belirgin şekilde artmakta, bu nedenle multidisipliner yaklaşım hayati önem taşımaktadır.

Gereç-Yöntem: 29 yaşında bilinen Tip 1 DM, glokom, retinopati nedeniyle operasyon öyküsü, kornea skarı nedeniyle kornea nakil öyküsü olan hasta sol gözde kızarıklık şikayeti ile 1 hafta önce dış merkez sağlık kuruluşuna başvurmuş. Preseptal selülit ön tanısı ile göz hastalıkları servisinde 3 gün yatırılıp tedavi verilmiş. Takibinde klinik kötüleşmesi olan hasta yoğun bakım ünitesine devredilmiş. İleri merkez ihtiyacı olması üzerine hastanemize 112 ekipleri aracılığı yönlendirilmiş.

Bulgular: İnspeksiyonda sol orbita mediali nekrotik izlendi. Nekrozun sol nazal dorsuma ve glabellaya uzandığı görüldü. Görme keskinliği, renkli görme, göz hareketleri değerlendirilemedi. Orofarenks sert damakta yaklaşık 0.5cm çapında nekroz başlangıcı olduğu düşünülen alan izlendi.Otoskopi: Bilateral aurikula, dış kulak yolu, timpanik membran doğalNörolojik muayenede glasgow koma skoru (GKS) 6 (E:1M:3V:2) saptandı. Diğer sistem muayenelerinde özellik saptanmadı. Laboratuvar Tetkiklerinde; Crp 334 mg/L, Prokalsitonin 2.8 ug/L Kre 0.7mg/dL, Wbc 29920 U/L, Neu 25790 U/L, Hgb 9.6 gr/dL, PT 1.1 INR, Sedim 37 mm/h, PH 7.34, Laktat 0.9 mmol/L saptandı. Çekilen MR görüntülerinde;Nazal kavite ve nazal septumu çevreleyen hipointens boyanmayan konkalar mukormikozisi düşündürmüştür. Beraberinde çekilen difüzyon MR incelemesinde sol hemisferde yaygın ADC karşılığı olan difüzyon kısıtlamaları görülmüştür. Bu kısıtlamalar mezensefalona doğru uzanan ensefalit lehine yorumlanmıştır.

Hastanın pre-op ve post-op resimleri

PRE-OP RESİMLERİ

POST-OP RESİMLERİ

Hastanın MR Görüntüleri

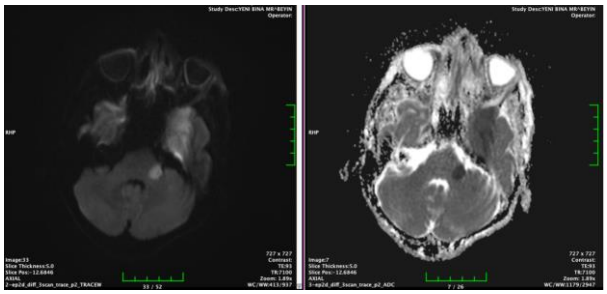

Sonuç: Mukormikoz, belirgin angioinvazyon özelliği, hızlı progresyonu ve yüksek mortalitesi ile en agresif invaziv fungal enfeksiyonlardan biridir. Enfeksiyon sıklıkla diyabet, immünsüpresyon ve metabolik dengesizlik gibi predispozan faktörlerin varlığında ortaya çıkmakta; özellikle rino-orbito-serebral formda dramatik bir klinik seyir göstermektedir. Başlangıçta yalnızca göz kızarıklığı ile seyreden bir tablonun kısa sürede santral sinir sistemi tutulumu ve ölümle sonuçlanabileceğini göstermesi açısından dikkat çekicidir.

Anahtar Kelimeler: Kornea nakli, Mukormiköz, Fungal enfeksiyon, İmmünsupresyon, Olgu sunumu

No: 9187

Right Lower Quadrant Abdominal Pain as the Initial Presentation of Ascending Aortic Dissection and Thrombosis with Multiple Systemic Emboli

Ahmet Tuğrul Zeytin[1], Emre Melik Faideci[2], Deniz Demir[3], Elmas Üreyen[4], Furkan Akgün[1]

[1]Department of Emergency Medicine, Bilecik Şeyh Edebali University School of Medicine
[2]Department of Cardiology, Bilecik Training and Research Hospital
[3]Department of Cardiovascular Surgery, Bursa City Hospital
[4]Department of Cardiovascular Surgery, Bilecik Training and Research Hospital

Introduction: Ascending aortic dissection and aortic thrombosis are life-threatening conditions that typically present with chest pain. However, atypical presentations such as abdominal pain caused by systemic embolization may lead to diagnostic delay. We report a rare case of ascending aortic dissection and thrombosis presenting with right lower quadrant abdominal pain and resulting in multiple systemic emboli.

Results: A 52-year-old male presented to the emergency department with abdominal pain localized to the right lower quadrant, without associated nausea or vomiting. The patient was conscious, oriented, and cooperative, with stable vital signs. Physical examination revealed tenderness and guarding in the right lower quadrant. A reducible right inguinal hernia was noted. The patient had no known comorbidities and was not using any regular medication. Electrocardiography demonstrated normal sinus rhythm without arrhythmia. Contrast-enhanced abdominal computed tomography (CT) showed hypodense areas in the superior portion of the spleen, and wedge-shaped hypodense lesions in the mid-to-lower pole of the right kidney. Transthoracic echocardiography performed after cardiology consultation revealed a thrombus-like structure in the ascending aorta. CT aortography demonstrated ascending aortic thrombosis and dissection, thrombi in segmental pulmonary arteries, and splenic and renal infarctions (Figure 1). The patient underwent surgical repair of the ascending aorta (Figure 2). Aortic dissection may rarely present with abdominal pain due to visceral organ ischemia caused by systemic embolization. In patients presenting with acute abdominal pain accompanied by unexplained splenic or renal infarctions, aortic pathology should be considered even in the absence of chest pain. Early recognition and prompt surgical management are critical to reducing morbidity and mortality.

Figure 1

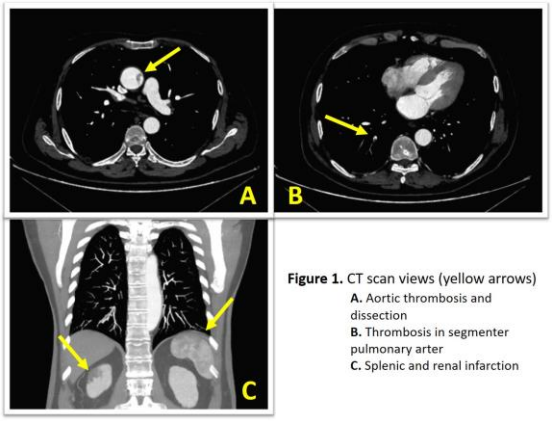

Figure 1. CT scan views (yellow arrows)
A. Aortic thrombosis and dissection
B. Thrombosis in segmenter pulmonary arter
C. Splenic and renal infarction

Figure 2

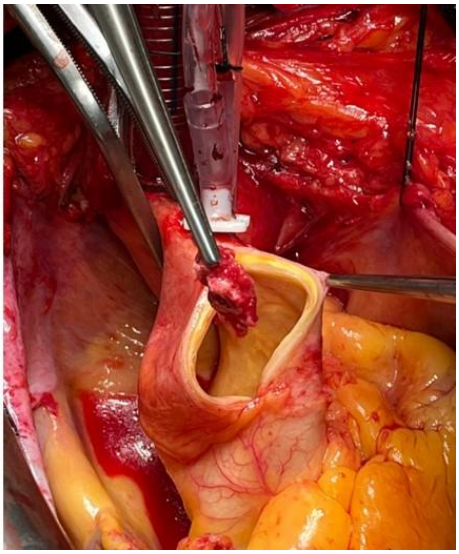

Conclusion: This case highlights that ascending aortic dissection and thrombosis may present atypically with right lower quadrant abdominal pain and multiple systemic emboli. Emergency physicians should maintain a high index of suspicion for aortic pathology in patients with abdominal pain and evidence of multi-organ infarction.

Keywords: aortic dissection, multipl embolism, thrombus

Bildiri No: 9209

Akut Mezenterik İskemide Hipoksiye Bağlı Faktör 1 Alfa ve Adrenomedullinin Tanısal Değeri

Enes Bayındır[1], Kadir Küçükceran[2], Muhammet Raşit Özer[2], Mustafa Kürşat Ayrancı[2], İbrahim Kılınç[2], Naile Kökbudak[2], Gamze Kaygısız Bayındır[3]

[1]Konya Numune Hastanesi
[2]Necmettin Erbakan Üniversitesi Tıp fakültesi
[3]Selçuk Üniversitesi Tıp fakültesi

Giriş-Amaç: Bu çalışma, akut mezenterik iskemi hayvan modelinde adrenomedullin ve hipoksiye duyarlı faktör 1 alfa (HIF1-alfa) düzeylerinin tanısal önemini değerlendirmeyi amaçlamaktadır.

Gereç-Yöntem: Çalışmamızda toplam 21 erkek Yeni Zelanda tavşanı kullanılmış ve hayvanlar çalışma için üç gruba ayrılmıştır. Kontrol, sham ve iskemi gruplarından 0, 1, 3 ve 6. saatlerde adrenomedullin ve HIF1-alfa düzeyleri için kan örnekleri alınmıştır.

Bulgular: İskemi grubunun 3. ve 6. saatlerdeki HIF düzeyleri, sham (sırasıyla $p=0.002$, $p < 0.001$) ve kontrol gruplarına (sırasıyla $p=0.002$, $p < 0.001$) göre istatistiksel olarak anlamlı derecede daha yüksek bulunmuştur. İskemi grubundaki adrenomedullin düzeyleri, 1., 3. ve 6. saatlerde, sham (sırasıyla $p=0.004$, $p < 0.001$, $p < 0.001$) ve kontrol gruplarına (sırasıyla $p < 0.001$, $p < 0.001$, $p < 0.001$) göre istatistiksel olarak anlamlı derecede daha yüksekti.

Intra-group Changes in HIF-1 Alpha Levels

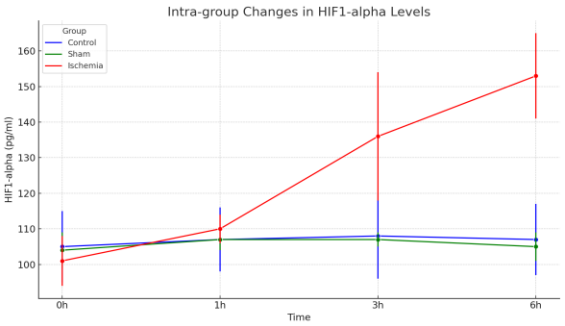

Intra-group Changes in Adrenomedullin Levels

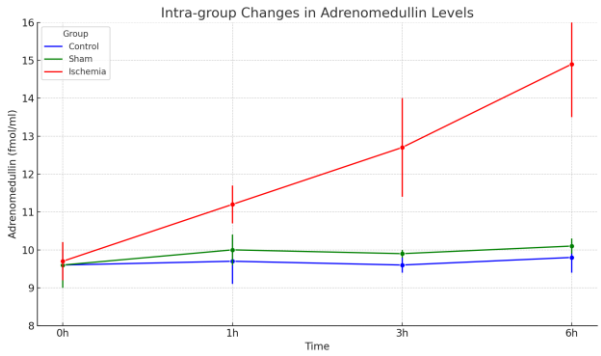

Inter-group Analysis of HIF1-alpha Levels

	Control	**Sham**	**Ischemia**	**p value**
	(n=7)	**(n=7)**	**(n=7)**	
HIF1-alpha	Mean ± SD	Mean ± SD	Mean ± SD	Mean ± SD
0 hour	105±10	104±5	101±7	0,694
1 hour	107±9	107±3	110±4	0,633
3 hour	108±12	107±2	136±18	**0,001**
6 hour	107±10	105±4	153±12	**<0,001**
Δ1HIF1- alpha *	3(-2-7)	4(-4-10)	11(-8-24)	0,258
Δ2HIF1- alpha *	2(-3-8)	3(-4-10)	43(2-56)	**0,010**
Δ3HIF1- alpha *	1(-2-5)	0(-1-6)	58(24-75)	**0,001**

Inter-group Analysis of Adrenomedullin Levels

	Control	**Sham**	**Ischemia**	**p value**
	(n=7)	**(n=7)**	**(n=7)**	
Adrenomedullin	Mean ± SD	Mean ± SD	Mean ± SD	Mean ± SD
0 hour	9,6±04	9,6±0,6	9,7±0,5	0,952
1 hour	9,7±0,6	10,0±0,4	11,2±0,5	**<0,001**
3 hour	9,6±0,2	9,9±0,1	12,7±1,3	**<0,001**
6 hour	9,8±0,4	10,1±0,2	14,9±1,4	**<0,001**
Δ1 Adrenomedullin *	0,1(-0,7-0,7)	0,3(-0,4-1,9)	1,5(0,3-3,2)	**0,034**
Δ2 Adrenomedullin *	-0,3(-0,5-0,6)	0(-0,4-1,6)	3,8(0,8-4,6)	**0,002**
Δ3 Adrenomedullin *	0,1(0-0,6)	0,1(0-2,3)	4,6(2,8-7,3)	**0,001**

Sonuç: Bu akut mezenterik iskemi deneysel modelinde, hipoksiye bağlı faktör-1 alfa ve adrenomedullin düzeyleri, kontrol ve sham gruplarına kıyasla iskemi grubunda anlamlı derecede daha yüksekti. Adrenomedullin daha erken bir artış gösterirken, hipoksiye bağlı faktör-1 alfa daha sonraki zaman noktalarında anlamlı derecede arttı. Bu biyobelirteçler, klinik ve görüntüleme bulgularıyla birlikte yorumlandığında destekleyici tanısal değer sağlayabilir; ancak, akut mezenterik iskeminin erken tanısında rollerini doğrulamak için daha fazla klinik çalışmaya ihtiyaç vardır.Anahtar kelimeler: Akut mezenterik iskemi, hipoksiye duyarlı faktör 1 alfa, adrenomedullin, hayvan modeli

Anahtar Kelimeler: Akut mezenterik iskemi, hipoksiye duyarlı faktör 1 alfa, adrenomedullin, hayvan modeli

Bildiri No: 9274

Karaciğer Nakilli Hastada Metotreksat Kaynaklı Pansitopeni

Mehmet Esen[1], Ebrar Yalçın[1], Mustafa Temel[1]

[1]Tokat Gaziosmanpaşa Üniversitesi Tıp Fakültesi, Acil Tıp Anabilim Dalı

Giriş-Amaç: Metotreksat (MTX), kronik inflamatuar hastalıkların tedavisinde düşük dozlarda yaygın olarak kullanılan bir folik asit antagonistidir. Bununla birlikte, pansitopeni de dahil olmak üzere nadir ancak potansiyel olarak yaşamı tehdit eden hematolojik toksisiteler bildirilmiştir. Özellikle immünsüpresif tedavi alan ve solid organ transplantasyonu öyküsü bulunan hastalarda, kemik iliği rezervinin sınırlı olması nedeniyle MTX ilişkili hematolojik yan etkiler daha ağır seyredebilir. Bu çalışmada, karaciğer transplantasyonu sonrası uzun süredir immünsüpresif tedavi alan ve sekiz yıl boyunca düşük doz MTX kullanım öyküsü bulunan bir hastada enfeksiyona sekonder yeni gelişen ciddi pansitopeni olgusu sunulmaktadır.

Gereç-Yöntem: Karaciğer transplantasyon öyküsü bulunan hasta; yaklaşık 15 gündür devam eden halsizlik, titreme ve artralji yakınmaları ile acil servise başvurdu. Fizik muayenede yaygın peteşi ve purpura izlendi. Laboratuvar incelemesinde ağır pansitopeni (beyaz kan hücresi: 0,15 $\times 10^3/\mu L$, hemoglobin: 7,7 g/dL, trombosit: 5 $\times 10^3/\mu L$) ile birlikte inflamatuvar belirteçlerde belirgin artış saptandı. Klinik ve laboratuvar bulgular ışığında metotreksat (MTX) ilişkili hematolojik toksisite ön tanısı düşünüldü. Bu doğrultuda MTX tedavisi derhal kesildi. Destek tedavisi kapsamında hastaya intravenöz yolla birer ünite ışınlanmış havuz trombosit ve taze donmuş plazma replasmanı uygulandı. Kurtarma tedavisi amacıyla lökovorin intravenöz infüzyon şeklinde başlandı. Ateş varlığı ve inflamatuar belirteçlerinde yükselme nedeniyle hastaya ampirik olarak intravenöz meropenem ve teikoplanin başlandı.

Bulgular: MTX ile ilişkili hematolojik toksisite en sık dozlama hatalarıyla ilişkilendirilse de, giderek artan kanıtlar, akut enfeksiyon, dehidratasyon ve metabolik stresin, uygun uzun süreli dozlama alan hastalarda bile toksisiteyi tetikleyebileceğini göstermektedir. Özellikle solid organ nakli öyküsü bulunan ve immünsüpresif tedavi alan hastalarda kemik iliği rezervinin sınırlı olması, MTX'ye bağlı hematolojik yan etkilerin daha ağır seyretmesine katkıda bulunabilir.

Sonuç: Bağışıklık sistemi baskılanmış katı organ nakilli hastalarda, MTX kaynaklı pansitopeni ortaya çıkabilir ; sepsis önde gelen ölüm nedenidir. MTX toksisitesi için lökovorin tedavisinin ivedilikle başlatılması ve agresif enfeksiyon yönetimi kritik öneme sahiptir. Bu olgu, MTX kullanan yüksek riskli hastalarda yakın laboratuvar izlemi ve enfeksiyon varlığında artmış klinik farkındalığın önemini vurgulamaktadır

Anahtar Kelimeler: Metotreksat, pansitopeni, sepsis.

Bildiri No: 9360

Acil Serviste Çoklu İlaç Kullanımı Sonrası Okülojirik Kriz ve Nöbet: Bir Olgu Sunumu

Şamil Altay Besler[1], Ahmet Celal Özsoy[1], Hüseyin Avni Demir[1]

[1]SBÜ Şanlıurfa Mehmet Akif İnan Eğitim ve Araştırma Hastanesi, Acil Tıp Kliniği

Giriş-Amaç: Okülojirik kriz, sıklıkla dopamin reseptör antagonisti ilaçlara bağlı gelişen, akut distonik bir reaksiyon olup nöbet aktivitesi ile karışabilen nadir ancak önemli bir klinik tablodur. Acil serviste yaygın kullanılan antiemetiklerin bu tür yan etkileri dikkat gerektirir.

Gereç-Yöntem: Otuz yedi yaşında kadın hasta, çamaşır suyuna inhalasyon maruziyeti sonrası gelişen baş dönmesi ve bulantı şikâyetleriyle acil servise başvurdu. Bilinen kronik hastalığı olmayan hastaya deksketoprofen ve metoklopramid iv olarak uygulandı. İzlem sırasında ondansetron, pirasetam ve dimenhidrinat verilen hastada bilinç korunumu ile seyreden bilateral yukarı bakış deviasyonu ve distonik hareketler gelişti ve okülojirik kriz düşünüldü. Biperiden tedavisi sonrası jeneralize tonik-klonik nöbet gelişti. Nöbetler benzodiazepin ve levetirasetam ile kontrol altına alındı. Yoğun bakım takibi sonrası nörolojik incelemeleri normal olan hasta, nöbetsiz izlemle taburcu edildi.

Bulgular: Vaka Sunumu

Sonuç: Bu olgu, acil serviste sık kullanılan ilaçların kümülatif etkisiyle okülojirik kriz ve jeneralize tonik-klonik nöbet gibi ciddi nörolojik tabloların gelişebileceğini göstermektedir. Okülojirik krizin nöbetten ayırt edilmesi ve ilaç ilişkili etiyolojinin erken dönemde düşünülmesi, uygun yönetim ve hasta güvenliği açısından büyük önem taşımaktadır.

Anahtar Kelimeler: acil servis, okülojirik, kriz, ilaç, nöbet

Bildiri No: 9433

Dopaminerjik Tedavinin Ani Kesilmesine Bağlı Nöroleptik Malign Sendrom: İlaç Erişimi Engelleri ve Klinik Sonuçları

İsmail Yetkin[1], Muhammed Buğrahan Selçuk[1], Melih Çamcı[2]
[1]Ankara Bilkent Şehir Hastanesi, Acil Tıp Kliniği, Ankara, Türkiye
[2]Ankara Yıldırım Beyazıt Üniversitesi, Acil Tıp Anabilim Dalı, Ankara, Türkiye

Giriş-Amaç: Dış merkezden acil servise sevk ile gelen hastalarda, bulundukları ortama bağlı olarak ilaç erişiminde aksamalar ve bakım sürekliliğinde kopukluklar görülebilmektedir. Özellikle dopaminerjik tedavinin ani kesilmesi, yaşamı tehdit eden Nöroleptik Malign Sendrom (NMS) gelişimine yol açabilmektedir. Bu olgu sunumunda, cezaevinde ilaçlarını alamayan Parkinson hastasında gelişen NMS tablosuna dikkat çekmeyi ve acil serviste ayrıntılı ilaç öyküsünün tanı sürecindeki kritik rolünü vurgulamayı amaçladık.

Gereç-Yöntem: Kırk iki yaşında erkek hasta; konuşmada peltekleşme, vücutta yaygın kasılmalar, sekresyon artışı ve terleme şikayetleriyle cezaevi sağlık birimi aracılığıyla acil servisimize sevk edildi. Hastanın Parkinson hastalığı nedeniyle pramipeksol, pregabalin ve levodopa/karbidopa kullandığı, ancak cezaevinde son 10 gündür ilaçlarını alamadığı öğrenildi. Nörolojik muayenede bilinç açık, GKS 15, dizartri, bradimimi, bilateral üst ekstremitelerde rijidite ve akinezi mevcuttu.

Bulgular: Vital bulguları: (TA: 135/85 mmHg, nabız: 110 /dk taşikardik, SpO_2: 98 ateş: 36,5); EKG: normal sinüs ritmi olarak değerlendirildi. Laboratuvarda kreatin kinaz düzeyi progresif artış gösterdi (615→3263 U/L), lökositoz (WBC: 13,8 109/L) ve CRP yüksekliği (CRP: 137,2 mg/L) saptandı. Beyin BT ve difüzyon MR'da akut patoloji izlenmedi. Hava yolu, solunum ve dolaşım stabilitesi değerlendirildi, yakın monitorizasyon ve takip sağlandı. Hastaya, agresif i.v sıvı tedavisi, 1mg/kg i.v dantrolen sodyum ve levodopa/karbidopa tedavisine geçene kadar köprü tedavi olarak 1 mg apomorfin s.c tedavisi başlanarak NMS ön tanısıyla Nöroloji Yoğun Bakım Ünitesine yatış verildi.

Sonuç: NMS; dopamin antagonistlerine maruziyet veya dopaminerjik ilaçların ani kesilmesi sonrası gelişebilen, mental durum değişikliği, kas rijiditesi, otonomik instabilite ve laboratuvar anormallikleri ile mortal seyredebilen nöropsikiyatrik bir acildir. Literatürde özellikle Parkinson hastalarında dopaminerjik tedavinin kesilmesinin NMS benzeri ağır kliniklere yol açabileceği vurgulanmaktadır. Bu olgu, cezaevi gibi kapalı kurumlarda ilaç sürekliliğinin hayati önemini ve acil serviste ayrıntılı ilaç-uyum öyküsünün tanısal değerini göstermektedir. Erken tanı, destekleyici tedavi ve tetikleyicilerin ortadan kaldırılması, prognozu belirleyen temel faktörlerdir.

Anahtar Kelimeler: Nöroleptik Malign Sendrom, Dopaminerjik Tedavinin Ani Kesilmesi, Parkinson tanılı hasta grubu

Bildiri No: 9649

Kız Çocuklarında Dış Genital Sistem Travmaları: 5 Yıllık Klinik Deneyimlerimiz

Muhammed Burhan Tekin[1], Sabit Dere[1], İbrahim Akkoyun[1]

[1]Konya Şehir Hastanesi

Giriş-Amaç: Çocukluk çağında görülen dış genital sistem travmaları çoğunlukla kazaya bağlı gelişmekte olup, klinik yönetimin yanı sıra adli açıdan da dikkatli değerlendirme gerektirmektedir. Bu çalışmada, cinsel istismar şüphesi bulunmayan kız çocuklarında dış genital sistem travmalarının demografik özelliklerinin, travma mekanizmalarının, anatomik dağılımlarının ve uygulanan tedavi yaklaşımlarının değerlendirilmesi amaçlanmıştır.

Gereç-Yöntem: Konya Şehir Hastanesi'nde 15 Aralık 2020–15 Aralık 2025 tarihleri arasında dış genital sistem travması nedeniyle başvuran kız çocuklarına ait veriler retrospektif olarak incelendi. Toplam 214 olgu çalışmaya dahil edildi. Hastalar yaş, travmanın oluş mekanizması, yaralanmanın lokalizasyonu ve tipi, eşlik eden klinik bulgular, uygulanan tedavi yöntemleri ve hastaneye yatış gereksinimi açısından analiz edildi.

Bulgular: Olguların büyük bölümünde travmanın genital bölge üzerine düşme sonucu meydana geldiği saptandı. Bisiklet kazaları ve sert cisimle temas diğer sık travma nedenleri arasında yer aldı. Yaralanmalar en sık labium minus ve labium majus bölgelerinde gözlendi. Klinik değerlendirmede en sık yüzeyel abrazyon ve laserasyonlar izlenirken, hematom daha az sayıda olguda tespit edildi. Hastaların büyük çoğunluğu konservatif yöntemlerle izlenmiş olup, sınırlı sayıdaki olguda kesi sütürasyonu ihtiyacı veya kısa süreli hastane yatışı gerekmiştir. Hayati tehlike oluşturan komplikasyon ya da kalıcı organ kaybı saptanmamıştır.

Kız çocuklarında dış genital sistem travmalarına ait klinik ve demografik özellikler (n=214)

Değişken	n	%
Yaş (yıl)		
En küçük – En büyük	0	
Ortalama yaş	4,33	
Travmanın oluş mekanizması		
Düşme (ata biner tarzda dahil)	158	73,8
Bisiklet kazası	32	15
Sert cisme çarpma/düşme	15	7
Keskin / penetran cisim	4	1,9
Darp / spor ilişkili travma	3	1,4
Iyatrojenik nedenler	2	0,9
Yaralanma lokalizasyonu		
Labium minus	92	43
Labium majus	71	33,2
Labium majus–minus birleşim yeri	24	11,2
Posterior forşet	13	6,1
Vajen sınırı	8	3,7
Klitoris / klitoral çevre	4	1,9
Vestibulum / üretra çevresi	2	0,9
Yaralanma tipi		
Abrazyon	81	37,9
Laserasyon	93	43,5
Hematom	30	14
Belirgin lezyon saptanmayan	10	4,6
Kesi boyutu (n=182)		
Kesi yok	12	6,6
< 1 cm	83	45,6
1–2 cm	74	40,7
> 2 cm	13	7,1
Klinik özellikler		
Aktif kanama	5	2,3
Aktif kanama yok	209	97,7
Gross hematüri	0	0
Tedavi yaklaşımı		
Konservatif izlem	208	97,2
Sütür gereksinimi	6	2,8
Hastaneye yatış durumu		
Ayaktan takip	203	94,9
Yatış gereksinimi	11	5,1
Toplam	**214**	**100**

Çalışmamızın tüm verilerin olduğu tablonun görsel hali

Kız çocuklarında dış genital sistem travmalarına ait klinik ve demografik özellikler (n=214)

Değişken	n	%
Yaş (yıl)		
En küçük – En büyük	2-17	
Ortalama yaş	4,33	
Travmanın oluş mekanizması		
Düşme (ata biner tarzda dahil)	158	73,8
Bisiklet kazası	32	15
Sert cisme çarpma/düşme	15	7
Keskin / penetran cisim	4	1,9
Darp / spor ilişkili travma	3	1,4
İyatrojenik nedenler	2	0,9
Yaralanma lokalizasyonu		
Labium minus	92	43
Labium majus	71	33,2
Labium majus–minus birleşim yeri	24	11,2
Posterior forşet	13	6,1
Vajen sınırı	8	3,7
Klitoris / klitoral çevre	4	1,9
Vestibulum / üretra çevresi	2	0,9
Yaralanma tipi		
Abrazyon	81	37,9
Laserasyon	93	43,5
Hematom	30	14
Belirgin lezyon saptanmayan	10	4,6
Kesi boyutu (n=182)		
Kesi yok	12	6,6
< 1 cm	83	45,6
1–2 cm	74	40,7
> 2 cm	13	7,1

Klinik özellikler		
Aktif kanama	5	2,3
Aktif kanama yok	209	97,7
Gross hematüri	0	0
Tedavi yaklaşımı		
Konservatif izlem	208	97,2
Sütür gereksinimi	6	2,8
Hastaneye yatış durumu		
Ayaktan takip	203	94,9
Yatış gereksinimi	11	5,1
Toplam	**214**	**100**

Çalışmamızın tüm verilerini içeren genel tablo

Sonuç: Kız çocuklarında dış genital sistem travmaları çoğunlukla düşük enerjili kazalar sonucu ortaya çıkmakta ve uygun klinik değerlendirme ile konservatif yaklaşımlarla etkin biçimde yönetilebilmektedir. Ayrıntılı öykü alınması, sistematik fizik muayene ve bulguların doğru şekilde kaydedilmesi, olguların hem klinik hem de adli açıdan doğru değerlendirilmesi için büyük önem taşımaktadır.

Anahtar Kelimeler: Çocukluk çağı, kız çocukları, dış genital sistem, travma

Bildiri No: 9701

Corpus Callozum Enfarktı

Müslime Kasa[1]
[1]Türkiye Sağlık Bilimleri Üniversitesi, Beyhekim Eğitim ve Araştırma Hastanesi, Acil Tıp Kliniği

Giriş-Amaç: Her iki beyin yarımküresini birbirine bağlayan en büyük komissural lif demetine korpus kallozum (KK) denir. Beyin yarımkürelerindeki homolog ilişki alanlarından gelen duyusal, motor ve bilişsel bilgileri bütünleştirmede temel rol oynar. Anatomik rostrum, genu, gövde ve splenium olarak dört bölüme ayrılır. KK iskemik enfarktüsü nadirdir, iskemik inme vakalarının %1'inden daha azını oluşturur. Başlıca risk faktörleri hipertansiyon, diyabet, atriyal fibrilasyon, sigara kullanımı, hiperlipidemi, düşük aktivite, obezite, ailede inme öyküsü, serebral enfarktüs öyküsü, koroner kalp hastalığı, kronik böbrek yetmezliği ve uzun süreli alkol kullanımı mevcuttur. KK tutulumu bir hastalığa özgü değildir; enfeksiyöz, inflamatuar, metabolik, toksik, ilaçlar ve demiyelinizan hastalıklar, neoplazmlar gibi birçok durumla ilişkili olabilmektedir. Etiyopatogenezde hipoksi, hiperkoagülabilite, vazospazm, venöz oklüzyon, vaskülit, travma, karbon monoksit toksisitesinin rol oynadığı düşünülmektedir. Klinik özellikler genellikle spesifik değildir. Baş ağrısı, uzuv zayıflığı, hareket bozuklukları, hafıza bozukluğu, nadiren yabancı el sendromu ve klasik kallozal bağlantı kopma sendromunu içerir.Bu nedenle erken evrede kolayca gözden kaçabilir ve yanlış tanı alabilir.

Bulgular: Bulantı, kusma, baş ağrısı, baş dönmesi, dengesiz el ve kol hareketleri bulunan, nörolojik muayenesi normal ve bilinci açık olan 33 yaşında, akut KK enfarktüsü gelişmiş erkek hastayı bu amaçla sunmak istedik.

Diffüzyon MR

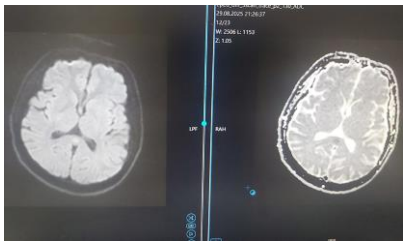

Korpus kallozumda difüzyon kısıtlayan alan.

Sonuç: Nonspesifik semptomlarla seyreden ve acil serviste unutulmaması gereken bir tanı olan akut KK enfarktüsünde, erken tanı ve tedavinin önemini vurgulamayı ve klinik özelliklerinin akılda tutulması gerekmektedir.

Anahtar Kelimeler: klinik özellikler, korpus kallozum, Enfarktüs

Bildiri No: 9951

Acil Servis Hastalarında Çeşitli Klinik Senaryolarda Yapay Zekanın Konsültasyon Karar Verme Sürecinin Değerlendirilmesi

Emre Karslı[1]

[1]İzmir Bakırçay Üniversitesi Çiğli Eğitim ve Araştırma Hastanesi Acil Tıp Anabilimdalı

Giriş-Amaç: Acil servisler, farklı kliniğe sahip hastaların kısa sürede değerlendirilmesini gerektiren ortamlardır.Bu süreçte verilen konsültasyon kararları, hasta güvenliği ve klinik sonuçlar açısından kritiktir.Son yıllarda büyük dil modelleri gibi yapay zekâ tabanlı sistemler, klinik karar süreçlerinde potansiyel karar destek araçları olarak gündemdedir. Çalışmamızın amacı, acil servise farklı klinik senaryolarla başvuran hastalara ait gerçek klinik verilerin, ChatGPT tarafından oluşturulan konsültasyon değerlendirmelerinin, uzman hekimlerin konsültasyon kararları ile olan uyumunun körlenmiş değerlendirilmesidir.

Gereç-Yöntem: Retrospektif, gözlemsel, körlenmiş ve karşılaştırmalı pilot çalışmamıza, acil servise başvuran 210 hasta alınmıştır. Hastalar, her biri 15 olgu içerecek şekilde 14 farklı klinik senaryo altında değerlendirilmiştir. İzmir Bakırçay Üniversitesi Girişimsel Olmayan Araştırmalar Etik Kurulu'ndan onay alınmıştır. Klinik veriler anonimleştirilmiş ve yapılandırılmış metin formatında hazırlanarak hem ChatGPT'ye hem de uzman hekim konsültasyonlarına sunulmuştur. Konsültasyon değerlendirmeleri, 7'li Likert ölçeğine dayalı yapılandırılmış bir değerlendirme aracı kullanılarak puanlanmış ve Toplam Konsültasyon Uyum Skoru hesaplanmıştır. İstatistiksel analizlerde Wilcoxon signed-rank testi, Cohen's kappa katsayısı ve Kruskal–Wallis testi kullanılmıştır. Çalışma için

Bulgular: Katılımcıların medyan yaşı 64 yıl (IQR: 51–74) olup hastaların %61,4'ü erkekti. Uzman hekim konsültasyonları için TKUS medyan değeri 52 (IQR: 48–56), ChatGPT değerlendirmeleri için 50 (IQR: 46–54) olarak saptanmış ve gruplar arasında istatistiksel olarak anlamlı fark bulunmamıştır ($p = 0,118$). ChatGPT tarafından oluşturulan konsültasyonların %86,7'si klinik olarak kabul edilebilir bulunmuş, klinik kabul edilebilirlik açısından uzman hekim değerlendirmeleri ile iyi düzeyde uyum saptanmıştır (Cohen's $\kappa = 0,68$; $p < 0,001$). ChatGPT performansı klinik senaryolar arasında anlamlı farklılık göstermiştir (Kruskal–Wallis, $p < 0,001$).Tanı ve yönetim algoritmaları daha yapılandırılmış klinik tablolarında daha yüksek uyum skorları elde edilirken, klinik heterojenitesi yüksek tablolarında uyum görece daha düşük bulunmuştur.

Sonuç: Çalışmamız, ChatGPT'nin acil serviste konsültasyonlar açısından uzman hekim değerlendirmeleriyle iyi düzeyde uyumlu çıktılar üretebildiğini, ancak performansın klinik senaryoya bağlı olarak değişkenlik gösterdiğini ortaya koymaktadır. Bulgular, büyük dil modellerinin acil servis pratiğinde bağımsız karar vericilerden ziyade, klinisyenlerin karar süreçlerine yardımcı araçlar olarak değerlendirilmesini işaret etmektedir.

Anahtar Kelimeler: Yapay Zeka, Konsültasyon, Acil Tıp

Bildiri No: 9957

3. Basamak Acil Servise Başvuran Serebrovasküler Hastalık Hastalarının Epidemiyolojik Özellikleri

Muhammet Raşit Özer[1], Kadir Küçükceran[1], İlteriş Kağan Çandır[1], İsmail Buğra Bilen[2], Enes Bayındır[3]

[1]Necmettin Erbakan Üniversitesi Tıp Fakültesi Hastanesi
[2]Çumra Devlet Hastanesi
[3]Konya Numune Hastanesi

Giriş-Amaç: Serebrovasküler hastalıklar (SVH), dünya genelinde mortalite ve morbiditenin önde gelen nedenleri arasında yer almaktadır. Özellikle üçüncü basamak acil servislere başvuran hastalar daha ağır klinik tablolarla seyretmektedir. Bu çalışmanın amacı, üçüncü basamak bir acil servise iki yıllık süre içerisinde başvuran serebrovasküler hastalık tanılı hastaların epidemiyolojik, klinik özelliklerini ve hastane sonuçlarını değerlendirmektir.

Gereç-Yöntem: Bu retrospektif gözlemsel çalışmaya, iki yıllık dönem içerisinde üçüncü basamak acil servise başvuran ve serebrovasküler olay tanısı alan toplam 736 hasta dahil edilmiştir. Hastalar inme tipine göre iskemik ve hemorajik olarak sınıflandırılmıştır. Demografik veriler, vital bulgular, Glasgow Koma Skalası (GKS) skorları, komorbiditeler, yatış yerleri ve hastane içi mortalite analiz edilmiştir.

Bulgular: Toplam 736 hastanın 582'si (%79,1) iskemik, 154'ü (%20,9) hemorajik inme tanısı almıştır. Hastaların ortanca yaşı 72 yıl olup %55,7'si erkekti. Hemorajik inme hastaları, iskemik inme hastalarına göre anlamlı derecede daha gençti (67 [55–77] vs. 73 [65–80] yıl, $p < 0,001$). Cinsiyet dağılımı gruplar arasında benzerdi ($p = 0,197$). Hemorajik grupta GKS skorları daha düşük (13 [5,8–15] vs. 15 [14–15], $p < 0,001$) ve başvuru anı sistolik ve diyastolik kan basıncı değerleri daha yüksekti ($p < 0,05$). Tüm kohort değerlendirildiğinde hipertansiyon en sık komorbiditeydi (%61,4), bunu diyabet (%34,9) ve koroner arter hastalığı (%27,9) izledi. Hastaların 377'si servise, 344'ü yoğun bakıma yatırıldı ve hastane içi mortalite 149 hasta olarak saptandı.

Sonuç: Üçüncü basamak acil servise başvuran serebrovasküler olay hastalarında iskemik inmeler baskın olup, hemorajik inmeler daha genç yaş, daha düşük GKS ve daha yüksek kan basıncı değerleri ile ilişkilidir. Yüksek yoğun bakım yatışı ve mortalite oranları, bu hasta grubunda erken tanı ve agresif acil yönetimin önemini vurgulamaktadır.

Anahtar Kelimeler: Serebrovasküler hastalık, iskemik inme, hemorajik inme, acil servis, epidemiyoloji

Bildiri No: 3109

Yedek Sistemlerin Ötesinde: Çocuk Ameliyathanesinde Elektrik Kesintisi Sırasında Ekip Temelli Kriz Yönetimi

Hande Kekreli Göylüsün[1], Gül Özlem Yıldırım[2]
[1]Ege Üniversitesi Sağlık Bilimleri Enstitüsü Afet Tıbbı Anabilim Dalı
[2]Ege Üniversitesi Atatürk Sağlık Hizmetleri Meslek Yüksekokulu

Giriş-Amaç: Ameliyathaneler, hasta güvenliği açısından kesintisiz enerji kaynağının hayati önem taşıdığı yüksek riskli klinik alanlardır. Elektrik kesintileri nadir görülmekle birlikte, özellikle genel anestezi altındaki pediatrik hastalarda kısa sürede yaşamı tehdit eden acil durumlara yol açabilmektedir. Bu tür olaylarda teknik yedek sistemlerin yanı sıra ekip koordinasyonu ve kriz yönetimi becerileri belirleyici rol oynamaktadır. Bu olgu sunumunun amacı, çocuk ameliyathanesinde beklenmeyen bir elektrik kesintisi sırasında ekip temelli kriz yönetimi yaklaşımının hasta güvenliği üzerindeki etkisini ortaya koymak ve benzer acil durumlar için farkındalık oluşturmaktır.

Gereç-Yöntem: Bu çalışma, bir çocuk hastanesi ameliyathanesinde yaşanan elektrik kesintisi olgusunun tanımlayıcı olgu sunumu şeklinde ele alınmasıyla gerçekleştirilmiştir. Olay sırasında ameliyathanede aktif olarak kullanılan salonlar, hasta durumları, elektrik kesintisinin süresi ve ekip tarafından uygulanan kriz yönetimi adımları retrospektif olarak değerlendirilmiştir. Klinik uygulamalar ve ekip müdahaleleri betimleyici olarak raporlanmıştır.

Bulgular: Bir çocuk hastanesi ameliyathanesinde sabah saatlerinde altı ameliyathane salonundan üçü aktif olarak kullanılmaktaydı. İki hasta genel anestezi altında operasyonun son aşamasında olup, bir hasta akut batın nedeniyle ameliyata alınmak üzereydi. Bu sırada beklenmeyen bir elektrik kesintisi meydana geldi. Normal elektrik kısa süreliğine geri gelmesine rağmen, teknik bir arıza nedeniyle jeneratör sistemi devreye giremedi ve yaklaşık 12–13 dakika boyunca tam elektrik kesintisi yaşandı. Bu süreçte anestezi cihazları ve monitörizasyon sistemleri işlevsiz kaldı. Anestezi ekibinin liderliğinde hızlı rol dağılımı yapılarak hastaların ventilasyonu manuel ambu ile sağlandı, cerrahi işlemler güvenli şekilde durduruldu ve hastalar kontrollü biçimde ameliyathaneden transfer edildi.

Sonuç: Bu olgu, yedek sistemlerin tek başına yeterli olmadığını; beklenmeyen ameliyathane acil durumlarında hasta güvenliğinin sağlanmasında ekip hazırlığı, etkin iletişim ve organize kriz yönetiminin kritik öneme sahip olduğunu göstermektedir. Düzenli ekip eğitimleri ve senaryo temelli tatbikatlar, benzer olaylarda klinik sonuçların iyileştirilmesine katkı sağlayabilir.

Anahtar Kelimeler: Ameliyathane Acilleri, Elektrik Kesintisi, Hasta Güvenliği, Kriz Yönetimi, Ekip Temelli Müdahale

Bildiri No: 3133

Afet Alanlarında UMKE ve AFAD Ekiplerinin Koordinasyonu: Çok Disiplinli Müdahale Süreçlerinin Değerlendirilmesi

Esra Ersöz Genç[1], Kadir Okan Bağış[2]

[1]Menderes Devlet Hastanesi, Acil Servis, Acil Tıp Uzmanı, İzmir / TÜRKİYE.
[2]İstanbul Kent Üniversitesi, Sağlık Hizmetleri Meslek Yüksekokulu, İlk ve Acil Yardım Programı, Öğretim Görevlisi, İstanbul / TÜRKİYE

Giriş-Amaç: Bu çalışmanın amacı, afet öncesi sağlık ve kurtarma ekipleri arasında gerçekleştirilen ortak tatbikatların, afet sahasındaki koordinasyon üzerindeki etkisini değerlendirmektir.

Gereç-Yöntem: Bu gözlemsel kalite iyileştirme çalışmasında, 2011 yılında afet bölgelerine görevlendirilen 6 ilin sağlık ve kurtarma ekipleri değerlendirildi.•Grup A: Daha önce ortak tatbikat yapmış 3 ilin ekipleri•Grup B: Daha önce ortak çalışma ya da tatbikat deneyimi olmayan 3 ilin ekipleriEkiplerin sahadaki performansı, yapılandırılmış gözlem formu ile değerlendirildi. Form; koordinasyon verimliliği, kurumlar arası iletişim, görev dağılımı ve çatışma olayları olmak üzere dört alanda 5'li Likert ölçeği (1 = zayıf, 5 = çok iyi) ile puanlandırıldı. Her il için sağlık ve kurtarma ekiplerinden toplam 10 gözlem yapıldı.

Bulgular: •Grup A ortalaması: 17.7 / 20•Grup B ortalaması: 11.4 / 20Mann–Whitney U testi sonucunda gruplar arasında anlamlı fark saptanmadı ($U = 9.0$, $p = 0.072$), ancak Grup A ekiplerinin daha yüksek puanlar aldığı, görev dağılımının net olduğu ve çatışma oranlarının daha düşük olduğu gözlemlendi.

Sonuç: Afet öncesi farklı disiplinlerin ortak tatbikatlar yapması, sahada koordinasyonun artmasını ve çatışmaların azalmasını sağlayabilmektedir. Bu bağlamda, tüm illerde sağlık ve kurtarma ekiplerine yönelik zorunlu disiplinler arası tatbikat programlarının ulusal düzeyde yaygınlaştırılması önerilmektedir.

Anahtar Kelimeler: Afet yönetimi, koordinasyon, ortak tatbikat, sağlık çalışanları, kurtarma ekipleri

Bildiri No: 9057

Deprem Afetinden Sonra Görülen Crush Sendromu ve Rabdomiyoliz Oldularında Acil Vaka Yönetimi

Kadir Okan Bağış[1], Esra Ersöz Genç[2], Süreyya Gümüşsoy[3]

[1]İstanbul Kent Üniversitesi
[2]Menderes Devlet Hastanesi
[3]Ege Üniversitesi

Giriş-Amaç: Depremler, geniş ölçekli yıkımlara, çoklu travmalara ve yüksek mortaliteye yol açan afetler olup, enkaz altında kalan bireylerde crush sendromu ve rabdomiyoliz gelişme riski belirgindir. Bu çalışmada, deprem sonrası hastane öncesi dönemde crush sendromu ve rabdomiyoliz gelişen olguların acil vaka yönetimi ele alınmıştır.

Gereç-Yöntem: Bu kapsamda, 1 Ocak 2018 – 10 Aralık 2025 tarihleri arasında PubMed, Scopus, Web of Science ve Google Scholar veri tabanlarında yayımlanmış İngilizce ve Türkçe çalışmalar, "deprem", "crush sendromu", "rabdomiyoliz", "hastane öncesi acil bakım", "saha yönetimi" anahtar kelimeleri kullanılarak taranmıştır. Arama sonucunda toplam 3439 yayına ulaşılmış; yıl sınırlaması uygulandığında bu sayı 1229'a düşmüştür. Çalışmaların başlık ve özet kısımları ilk aşamada incelenmiş ve dahil edilme kriterlerini karşılayan 25 yayının tam metni değerlendirmeye alınmıştır. Uygun bulunan tüm yayın türleri kapsam dahiline alınmış, herhangi bir tür sınırlaması yapılmamıştır. Depremle ilişkisi olmayan, hastane içi süreçle sınırlı kalan veya saha yönetimine değinmeyen yayınlar hariç tutulmuştur. Sonuç olarak araştırma amacıyla doğrudan ilişkili olan ve içerik açısından yeterli bulunan çalışmalar derlemeye dahil edilmiştir.

Bulgular: Elde edilen bulgular, erken sıvı replasmanının, elektrolit dengesinin kontrolünün, hiperkalemi riskinin yönetiminin ve reperfüzyonun dikkatli planlanmasının yaşamsal öneme sahip olduğunu göstermektedir. Özellikle enkaz altındaki bireylerde kurtarma öncesi müdahaleye başlamak, akut böbrek hasarı ve ölümcül aritmi gelişme olasılığını azaltmaktadır. Saha yönetiminde zamanın kritik olduğu, triyaj uygulamalarının doğru yapılması gerektiği ve gerek görülen olgularda saha amputasyonu gibi hayati kararların geciktirilmemesi gerektiği sonucuna ulaşılmıştır.

Sonuç: Sonuç olarak, deprem sonrası crush sendromu ve rabdomiyoliz olgularında başarı; ileri tedavi kapasitesinden çok, erken tanı, sahaya uyarlanmış protokoller, personel eğitimi, ekip koordinasyonu ve zamanında karar alma süreçlerine bağlıdır. Hastane öncesi ekiplerin afet senaryolarına yönelik hazırlık düzeyi ve standart algoritmaların uygulanması, mortaliteyi azaltmada belirleyici bir faktördür.

Anahtar Kelimeler: Deprem, Crush Sendromu, Rabdomiyoliz, Hastane Öncesi Acil Bakım, Sıvı Tedavisi

Poster Bildiri Özetleri

Bildiri No: 1963

Çocuklarda Böbrek Yaralanmaları: Güncel Tanısal ve Tedavi Yaklaşımlarının Sistematik Derleme Özeti

Muhammed Burhan Tekin[1], Sabit Dere[1], İbrahim Akkoyun[1]

[1]Konya Şehir Hastanesi

Giriş-Amaç: Böbrek travması, çocukluk çağında solid organ yaralanmaları arasında önemli bir yer tutmakta olup çoğunlukla künt travmaya bağlı gelişmektedir. Son yıllarda cerrahi olmayan yönetim (NOM) yaklaşımlarındaki gelişmelerle birlikte, yüksek dereceli yaralanmalarda dahi böbrek koruyucu tedavi ön plana çıkmıştır. Bu sistematik derlemenin amacı, çocuklarda böbrek yaralanmalarının epidemiyolojisini, tanısal yaklaşımlarını, güncel tedavi stratejilerini ve uzun dönem sonuçlarını güncel literatür eşliğinde değerlendirmektir.

Gereç-Yöntem: PubMed, Scopus ve Web of Science veri tabanlarında 2000–2025 yılları arasında yayımlanmış çalışmalar sistematik olarak tarandı. Orijinal araştırmalar, meta-analizler, sistematik derlemeler ve klinik kılavuzlar çalışmaya dahil edildi. Literatür; travma mekanizmaları, AAST yaralanma dereceleri, uygulanan tedavi yöntemleri, NOM başarı ve başarısızlık oranları, komplikasyonlar ve uzun dönem takip sonuçları açısından analiz edildi.

Bulgular: Çocuklarda renal yaralanmaların büyük çoğunluğunun düşük dereceli (AAST grade I–III) olduğu ve tüm olguların yaklaşık %90–95'inin NOM ile başarıyla yönetilebildiği saptandı. Hemodinamik olarak stabil hastalarda, yaralanma derecesinden bağımsız olarak konservatif yaklaşımın güvenli ve etkili olduğu bildirilmektedir. Yüksek dereceli (grade IV–V) yaralanmalarda dahi NOM ve gerektiğinde uygulanan selektif anjiyoembolizasyon ile böbrek koruma oranlarının yüksek olduğu, cerrahi ve nefroktomi gereksiniminin belirgin şekilde azaldığı gösterilmiştir. Uzun dönem takiplerde hipertansiyon ve parankimal skar gelişimi bildirilen başlıca komplikasyonlar olup, çoğu hastada renal fonksiyonun korunduğu görülmüştür.

Sınıf 4 böbrek yaralanması; kortikomedüller bileşkeye ve toplayıcı sisteme kadar uzanan parankimal laserasyon

Sonuç: Çocuklarda böbrek yaralanmalarının yönetiminde cerrahi olmayan yaklaşım, yüksek başarı oranları ve böbrek koruyucu etkisiyle günümüzde standart tedavi yöntemi haline gelmiştir. Hemodinamik stabilitenin tedavi kararındaki temel belirleyici olduğu bu yaklaşımda, anjiyoembolizasyon seçilmiş olgularda cerrahiye etkili bir alternatif sunmaktadır. Uzun dönem dönemde hipertansiyon ve renal fonksiyon açısından düzenli takip, tüm hastalar için önem taşımaktadır.

Çocuklarda Böbrek Yaralanmalarında Cerrahi Olmayan Yönetim (NOM)

Başlık	**Özet Bilgi**
Hasta Seçimi	Hemodinamik olarak stabil çocuklar; yaralanma derecesinden bağımsız olarak NOM için uygundur.
Yaralanma Dereceleri	Düşük dereceli (AAST I–III) olguların büyük çoğunluğu, seçilmiş yüksek dereceli (AAST IV–V) olgular NOM ile yönetilebilir
NOM Başarı Oranı	%90–95 oranında başarı bildirilmiştir.
Temel İzlem Unsurları	Yakın klinik ve hemodinamik izlem, seri Hb/Htc takibi, yatak istirahati, analjezi ve sıvı tedavisi.
Ek Girişimler	Gerektiğinde kan transfüzyonu, JJ stent veya perkütan nefrostomi gibi minimal invaziv ürolojik işlemler.
Anjiyoembolizasyon	Devam eden kanaması olan ancak stabilitesi korunmuş olgularda böbrek koruyucu etkili bir yöntemdir.
NOM Başarısızlığı	En sık nedenleri hemodinamik instabilite ve kontrol altına alınamayan kanamadır.
Cerrahi Gereksinim	Nadir olup genellikle instabilite, ana damar yaralanması veya shattered kidney varlığında gereklidir.
Uzun Dönem Sonuçlar	Çoğu hastada renal fonksiyon korunur; hipertansiyon ve parankimal skar açısından takip önerilir

Anahtar Kelimeler: Çocukluk çağı, böbrek travması, cerrahi olmayan yönetim, anjiyoembolizasyon, uzun dönem sonuçlar

Bildiri No: 2038

Acil Serviste Chilaiditi Bulgusunu Tanımak, İki Olgunun Klinik Değerlendirilmesi

Buşra Altınkök Şentürk[1], Ziya Uzun[1], Enes Furkan Yıldız[1], Vahide Aslıhan Durak[1], Fatma Özdemir[1], Şahin Aslan[1]

[1]Bursa Uludağ Üniversitesi Acil Tıp Anabilim Dalı

Giriş-Amaç: Chilaiditi bulgusu, ayakta çekilen direkt batın grafilerinde kolonik ansların hepatodiyaframatik aralığa interpozisyonu sonucunda karaciğer ile diyafram arasında hava görüntüsü oluşmasıyla karakterize, çoğunlukla asemptomatik seyreden bir radyolojik bulgudur. Klinik semptomların eşlik etmesi durumunda tablo Chilaiditi sendromu olarak adlandırılır ve akut batın ya da pnömoperitoneumu taklit edebilir. Nadiren volvulus, obstruksiyon gibi gastrointestinal komplikasyonlar geliştirebilse de genellikle selim seyreder ve klinik bulgu vermez. Acil serviste bu durumun yanlış yorumlanması gereksiz cerrahi girişimlere yol açabilmektedir. Bu olgu sunumunda, acil serviste farklı klinik başvuru nedenleriyle saptanan ancak aynı radyolojik bulguya sahip iki hasta üzerinden Chilaiditi bulgusu ile Chilaiditi sendromu arasındaki ayrımın önemi vurgulanmıştır.

Gereç-Yöntem: Bu çalışma, acil servise farklı klinik şikâyetlerle başvuran ve görüntüleme yöntemleriyle Chilaiditi bulgusu saptanan iki hastanın klinik, laboratuvar ve radyolojik verilerinin geriye dönük olarak değerlendirilmesiyle hazırlanmış tanımlayıcı bir olgu sunumudur.

Bulgular: Birinci olgu, kısa süreli üşüme-titreme ve sağ yan ağrısı şikâyetiyle acil servise başvuran 65 yaşında erkek hastadır. Kronik böbrek yetmezliği ve diabetes mellitus öyküsü bulunan hastanın vital bulguları stabildi ve fizik muayenesinde akut batın bulgusu saptanmadı. Laboratuvar incelemelerinde belirgin C-reaktif protein yüksekliği dışında patolojik bulgu izlenmedi. Enfektif odak araştırmasına yönelik yapılan görüntülemelerde akut patoloji saptanmazken, karaciğer ile diyafram arasında kolon interpozisyonu ile uyumlu Chilaiditi bulgusu izlendi. Klinik semptomların eşlik etmemesi nedeniyle hasta konservatif olarak izlendi.İkinci olgu, bir haftadır devam eden kuru öksürük şikâyetiyle başvuran 80 yaşında erkek hastadır. Fizik muayenesi ve vital bulguları olağan olan hastanın görüntülemelerinde tesadüfi olarak Chilaiditi bulgusu saptandı. Gastrointestinal semptom veya peritoneal irritasyon bulgusu olmaması nedeniyle Chilaiditi sendromu düşünülmedi ve hasta semptomatik tedavi ile taburcu edildi.

1. vaka ADBG

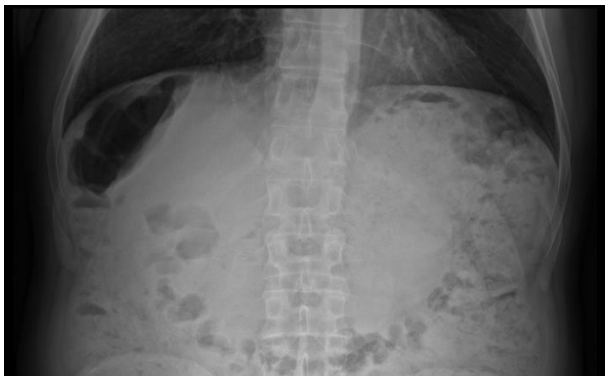

2. vaka ADBG

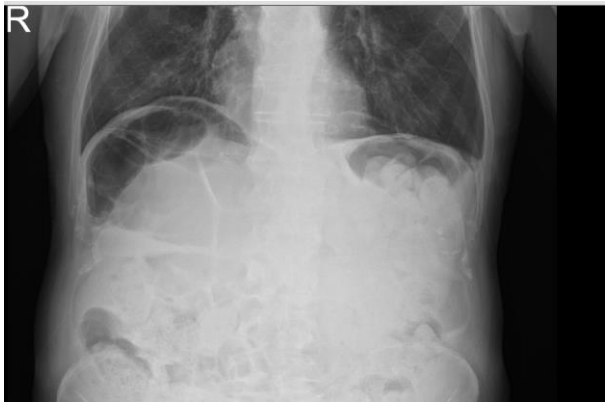

Sonuç: Chilaiditi bulgusu ile sendromu arasındaki temel fark klinik semptomların varlığıdır. Acil serviste doğru klinik-radyolojik korelasyonun yapılması, pnömoperitoneum ile karışabilecek bu tablonun doğru yönetilmesini sağlayarak gereksiz cerrahi girişimlerin önlenmesinde kritik rol oynamaktadır. Özellikle yaşlı ve komorbid hastalarda dikkatli değerlendirme, hasta güvenliği ve uygun tedavi stratejilerinin belirlenmesi açısından büyük önem taşımaktadır.

Anahtar Kelimeler: Chilaiditi sendromu, Diyafram altı serbest hava, Hepatodiyafragmatik interpozisyon, Konstipasyon

Bildiri No: 2539

Acil Serviste Ani İşitme Kaybı: Erken Steroid Tedavisinin İşitme Üzerine Belirgin Etkisi

Beyza Ünlü Büyükalim[1]

[1]Konya Şehir Hastanesi

Giriş-Amaç: Ani idiopatik sensörinöral işitme kaybı, hızlı gelişen ve tedavide gecikme durumunda kalıcı işitme kaybına yol açabilen acil bir klinik tablodur. Erken dönemde başlanan sistemik steroid tedavisinin işitme kazanımı üzerindeki olumlu etkisi bilinmektedir. Bu olguda, acil serviste erken tanı konulan ve zamanında steroid tedavisi başlanan bir hastada klinik ve odyolojik iyileşme sunulmaktadır.

Gereç-Yöntem: OLGU : 48 yaşında kadın hasta, acil servise 1 gündür devam eden sağ kulakta çınlama ve işitme azalması şikâyeti ile başvurdu. Özgeçmişinde bilinen ek hastalık yoktu. Fizik muayenede her iki dış kulak yolu ve kulak zarı doğal olarak değerlendirildi. Kulak Burun Boğaz kliniğine danışılan hastaya yapılan odyometrik incelemede sağ kulakta sensörinöral işitme kaybı saptandı ve ani idiopatik işitme kaybı tanısı konuldu.

Bulgular: TEDAVİ-KLİNİK SEYİR: Tanı sonrası hastaya 1,25 mg/kg/gün sistemik steroid (iki doz), C vitamini, B kompleks vitamin tedavi başlandı. Tedavinin ertesi günü yapılan kontrol odyometrisinde sağ kulaktaki işitme kaybında belirgin gerileme izlendi. IV steroid tedavisinden fayda görülmesi üzerine hiperbarik oksijen tedavisi planlanmadı. 10. günde yapılan kontrol odyometrisinde işitmenin tamamen düzeldiği, hastanın semptomlarının tamamen gerilediği saptandı.

0. 1. ve 10. Gün Odyometri Görüntüleri

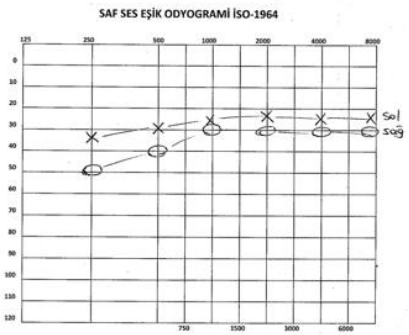

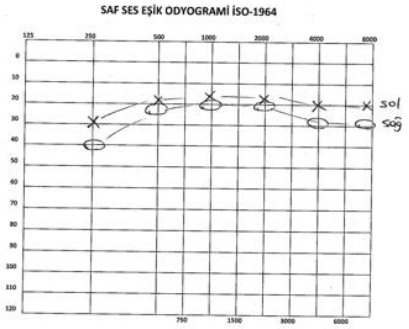

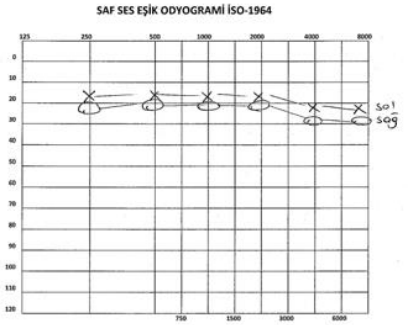

Sonuç: Acil servise ani işitme azalması ve kulak çınlaması ile başvuran hastalarda ani idiopatik işitme kaybı mutlaka düşünülmelidir. Steroid tedavisinin ilk 72 saat içinde başlanması, işitme kazanımı açısından kritik öneme sahiptir.

Anahtar Kelimeler: Ani işitme kaybı, steroid tedavisi, acil servis

Bildiri No: 3702

Total Kalça Protezi Sonrası Gelişen Fistülize Gluteal Apse İle İlişkili Ağır Siyatik Sinir Felcinde Acil Cerrahi Yönetim: Nadir Bir Olgu Sunumu

Ayşe Melike Gerek[1]

[1]Konya Numune Hastanesi Fizik Tedavi ve Rehabilitasyon Kliniği

Giriş-Amaç: Total kalça protezi (TKP) sonrası periferik sinir yaralanmaları nadir görülen ancak fonksiyonel sonuçları ağır olan komplikasyonlardır. Genellikle intraoperatif travmalara bağlanan bu durum, postoperatif dönemde gelişen koleksiyonlar nedeniyle de ortaya çıkabilmektedir. Özellikle enfeksiyöz süreçlere ikincil gelişen apseler, hem mekanik bası hem de nörotoksik etkileriyle kalıcı hasar riski taşır. Bu sunumda, TKP sonrası geç dönemde gelişen fistülize gluteal apse ile ilişkili ağır siyatik sinir felci olgusunda acil cerrahi müdahalenin önemi ve klinik sonuçları vurgulanmaktadır.

Bulgular: Altmış altı yaşında erkek hasta, sol femur kırığı sonrası uygulanan TKP operasyonundan 30 gün sonra başlayan sol kalça ağrısı, ayak bileğinde belirgin ödem ve ilerleyici güç kaybı ile başvurdu. Nörolojik muayenede; sol kalça fleksiyonu 4-/5, diz fleksiyonu 3/5 saptanırken; ayak bileği dorsifleksiyonu, plantar fleksiyonu ve başparmak ekstansiyonu 0/5 (plejik) olarak değerlendirildi. Elektrofizyolojik incelemede peroneal, tibial ve sural sinirlerde ileti elde edilemedi; bulgular siyatik sinirde trunkal düzeyde ağır aksonal hasarla uyumlu bulundu. Kontrastlı manyetik rezonans görüntülemede sol gluteal bölgede küçük trokanteri tutan kaslarda kontrastlanma artışı, cilt yüzeyine uzanan fistülize trakt ve koleksiyon alanı içerisinde hava intensiteleri ile hemorajik komponentler (nekrotizan enfeksiyon lehine) izlendi. Hasta, enfeksiyona ikincil gelişen siyatik sinir hasarı nedeniyle "acil cerrahi debridman ve drenaj" amacıyla ortopedi kliniğine yönlendirildi.

Sonuç: TKP sonrası gecikmiş başlangıçlı nörolojik defisitler; hematom, derin doku enfeksiyonu veya apse gibi acil müdahale gerektiren patolojileri düşündürmelidir. Olgumuzda saptanan gluteal apse, sinir üzerinde yarattığı iskemi ve toksik etki nedeniyle ağır nöropatiye yol açmıştır. Literatür, mekanik basıya bağlı sinir hasarlarında ilk 24-48 saatteki cerrahi dekompresyonun nörolojik iyileşme şansını en üst düzeye çıkardığını vurgulamaktadır. Sonuç olarak, TKP sonrası açıklanamayan ağrı ve ilerleyici pleji gelişen hastalarda koleksiyon varlığı dışlanmamalıdır. Bu tablolarda agresif acil cerrahi drenaj, kalıcı sinir hasarını ve morbiditeyi önlemek için en önemli prognostik basamaktır.

Anahtar Kelimeler: Acil cerrahi, Total kalça protezi, Siyatik sinir felci, Gluteal apse, Komplikasyon yönetimi

Bildiri No: 3889

Masum Görünen Bir Tehlike: Nargile Kullanımına Bağlı Karbonmonoksit Zehirlenmesi – İki Olgu Sunumu

Mustafa Çağrı Gazioğlu[1], Mustafa Şimşek[1], Hüseyin Avni Demir[1]
[1]Sağlık Bilimleri Üniversitesi, Şanlıurfa Mehmet Akif İnan Eğitim ve Araştırma Hastanesi, Acil Tıp Kliniği, Şanlıurfa, Türkiye

Giriş-Amaç: Nargile (şişe, hookah) kullanımı, özellikle genç erişkinler arasında sigaraya kıyasla daha az zararlı olduğu yönündeki yanlış inanışlar nedeniyle dünya genelinde giderek artan bir popülerlik kazanmıştır. Ancak tütünün kömürle yakılması sonucu açığa çıkan yüksek miktardaki karbonmonoksit (CO), kapalı ve yetersiz havalandırılan ortamlarda tek bir nargile seansı sonrasında dahi yaşamı tehdit edici zehirlenmelere yol açabilmektedir. Acil hekimleri arasında bu durumun farkındalığı hâlâ sınırlı olup, nargileye bağlı CO zehirlenmeleri çoğu zaman tanınmamaktadır.

Gereç-Yöntem: Herhangi bir kronik hastalığı olmayan, sağlıklı 29 ve 22 yaşlarındaki iki erkek hasta, uzun süreli nargile içimini takiben gelişen şiddetli baş ağrısı, bulantı, baş dönmesi ve kısa süreli bilinç kaybı şikayetleriyle acil servise başvurdu. Her iki hastanın da kapalı ortamda iki saatten uzun süre nargile tükettikleri öğrenildi. Başvuru anında nabız oksimetresi değerleri normal olmasına rağmen arter kan gazı analizlerinde COHb düzeyleri sırasıyla %39 ve %34 olarak saptandı. Nörolojik defisit veya organ disfonksiyonu bulunmayan hastalar, non-rebreather maske ile %100 yüksek akım oksijen, intravenöz sıvı ve semptomatik tedavi ile izleme alındı. Hiperbarik oksijen (HBO) tedavisi olanağı bulunmadığından uygulanamadı. Altı ila sekiz saat içinde COHb değerleri < %5 seviyesine düştü ve klinik bulguları tamamen düzeldi. Her iki olgu da bir hafta sonraki kontrollerinde nörolojik sekel göstermedi.

Bulgular: Bu olgular, nargile kullanımının genç ve sağlıklı bireylerde dahi ciddi CO zehirlenmesine yol açabileceğini göstermektedir. Standart nabız oksimetresi COHb'yi ayırt edemediğinden oksijen satürasyonu yalancı olarak normal görünebilir. CO toksisitesi yalnızca doku hipoksisine değil, aynı zamanda mitokondriyal disfonksiyon, oksidatif stres ve inflamatuvar süreçlere de yol açar; bu da gecikmiş nörolojik sendrom (DNS) veya kardiyak hasar riskini artırır. Tedavinin temelini yüksek akım oksijen oluşturur; HBO tedavisi ise COHb > %25, nörolojik bulgu, kardiyak etkilenme veya gebelik varlığında düşünülmelidir.

Sonuç: Acil hekimleri, baş ağrısı, baş dönmesi veya senkop gibi özgül olmayan yakınmalarla başvuran hastalarda nargile öyküsünü sorgulamalı ve CO zehirlenmesi olasılığını akılda tutmalıdır. Bu yaklaşım önlenebilir CO zehirlenmelerinin azaltılmasında kritik öneme sahiptir.

Anahtar Kelimeler: Karbonmonoksit Zehirlenmesi; Nargile Kullanımı; Karboksihemoglobin; Hiperbarik Oksijenasyon; Acil Tıp

Bildiri No: 4051

Acil Serviste Kırım Kongo Kanamalı Ateşi (Kkka) Olgu Sunumu

Fatih Tanrıverdi[1], Şeyda Tuba Savrun[2], Fuat Kulaksız[1], Atakan Savrun[1], Alper Yıldırım[1]

[1]Ankara Sincan Eğitim ve Araştırma Hastanesi Acil Tıp Kliniği, Ankara, Türkiye
[2]Ankara 112 Komuta Kontrol Merkezi, Ankara, Türkiye

Giriş-Amaç: Kırım-Kongo Kanamalı Ateşi (KKKA), viral hemorajik ateş sendromları arasındayer alan zoonoz karakterli, insanlarda mortaliteye neden olabilen bir enfeksiyonhastalığıdır. Etken Bunyaviridae ailesinden Nairovirus grubundan tek sarmallıRNA virüsü olan Crimean-Congo haemorrhagic fever virüsüdür. İnsanlara en sıkbulaş enfekte olan Hyalomma cinsi kenelerin tutunması, ısırması ya da viremikhayvanlara ait kan ve dokulara temas ile olmaktadır.Hastalık için tarım çalışanları ve hayvancılık yapanlar başta olmak üzere endemikbölgelerde çalışan veterinerler, sağlık personeli, askeri personel risk grubunuoluşturmaktadır.Bu yazımızda endemik bir bölge olan Tokat ilinde çiftçilik ile uğraşan bir hastayıele alacağız

Gereç-Yöntem: 48 yaşında erkek hasta, 3 gündür devam eden ateş, yaygın kas ağrısı ve halsizlikşikâyetleri ile acil servise başvurdu. Hastanın öyküsünde kırsal bölgede yaşadığıve yaklaşık 1 hafta önce kene tutunması fark ettiği öğrenildi. Özgeçmişindebilinen kronik hastalık yoktu.Vital bulguları:• Kan basıncı: 110/70 mmHg• Nabız: 96/dk• Ateş: 38,7°C• SpO_2: %98 (oda havasında)Fizik muayenede belirgin patoloji saptanmadı, aktif kanama bulgusu izlenmedi.Laboratuvar tetkiklerinde:• Trombosit: 58.000 /mm³• AST: 186 U/L• ALT: 142 U/L• LDH: Yüksek• PT/INR: Hafif uzamışAteş, trombositopeni, karaciğer enzim yüksekliği ve kene teması öyküsünedeniyle KKKA ön tanısı düşünüldü. Hasta izolasyon önlemleri alınarak yatırıldı,destek tedavisi başlandı ve enfeksiyon hastalıkları kliniğine devredildi.Gönderilen serum örneklerinde PCR testi pozitif saptanarak tanı doğrulandı.

Bulgular: KKKA, acil serviste özellikle endemik bölgelerde yaşayan veya kırsal temasöyküsü bulunan hastalarda ateş etiyolojisinde mutlaka akılda tutulması gerekenbir hastalıktır. Hastalığın erken döneminde semptomlar nonspesifik olup, gripbenzeri bulgularla başlayabilmektedir. Ancak trombositopeni ve karaciğer enzimyüksekliği, tanısal süreçte yol gösterici önemli laboratuvar bulgularıdır.Acil serviste KKKA şüphesi olan hastalarda erken tanı kadar izolasyonönlemlerinin hızlı şekilde alınması da büyük önem taşımaktadır.

Sonuç: Endemik bölgelerde ateş, halsizlik ve trombositopeni ile başvuran hastalardaKKKA erken dönemde akla getirilmelidir. Hızlı tanısal yaklaşım, uygun izolasyonönlemleri ve destek tedavisi, hasta yönetimi ve toplum sağlığı açısından hayatiöneme sahiptir.

Anahtar Kelimeler: Kırım Kongo Kanamalı Ateşi, Acil Servis, Kene Teması, Trombositopeni

Bildiri No: 4402

Atipik Klinik Prezentasyonu Olan Akut Aort Sendromu

Nihal Akçalı Bostancı[2], Buşra Altınkök Şentürk[1], Şahin Aslan[1]

[1]Bursa Uludağ Üniversitesi Tıp Fakültesi Acil Tıp Anabilim Dalı
[2]Bursa İl Sağlık Müdürlüğü Çekirge Devlet Hastanesi Acil Tıp Kliniği

Giriş-Amaç: Akut aort sendromu; akut aort diseksiyonu, intramural hematom ve penetran aterosklerotik ülseri kapsayan, yüksek mortaliteye sahip bir klinik tablodur . En sık ani göğüs veya sırt ağrısı ile ortaya çıkmasına rağmen nadiren hemoptizi ve epistaksis gibi atipik bulgularla da prezente olabilir. Aort koartasyonu gibi konjenital aort hastalıkları ve cerrahi onarım öyküsü, geç dönemde aort duvarında zayıflama, anevrizma ve diseksiyon gelişimi açısından önemli bir risk faktörüdür. Bu olguda epistaksis ile başvuran ve görüntüleme ile rüptür riski yüksek akut aort sendromu saptanan genç bir hasta sunulmaktadır.

Bulgular: Otuz bir yaşında erkek hasta acil servise; ağız ve burundan yaklaşık iki bardak dolusu kan gelmesi şikâyeti ile başvurdu. Hastanın üç gün önce de epistaksis öyküsü mevcuttu ve başvuru anında öksürük, ateş ve aktif sırt ağrısı ve aktif kanaması izlenmedi. Özgeçmişinde 2009 yılında aort koartasyonu nedeniyle cerrahi onarım öyküsü bulunmaktaydı. Hastanın; kan basıncı 100/70 mmHg, nabzı 107 atım/dk, SpO_2 %96 ve vücut sıcaklığı 36,5°C olarak ölçüldü. Fizik muayenede soluk görünüm dışında patoloji saptanmadı. Biyokimyasal tetkiklerde hemoglobin 10,7 g/dL olup ek enfeksiyon parametrelerinde yükseklik saptanmadı. Akciğer grafisinde aort topuzu komşuluğunda düzgün sınırlı kitle ve çevresinde infiltrasyon alanları izlendi. Torasik bilgisiyarlı tomografi anjiyografide arcus aorta düzeyinde sol üst loba uzanan yaklaşık 6×4,5 cm sakküler anevrizma ve aort duvarında 6 mm kalınlığında intramural hematom saptandı. Ayrıca her iki alt lobda ve sol üst lobda yaygın buzlu cam dansiteleri (alveoler hemoraji ile uyumlu) mevcuttu. Hasta akut aort sendromu tanısı ile kalp ve damar cerrahisi tarafından değerlendirilerek acil olarak üst merkeze sevk edildi.

Akciğer grafisi

Bilgisayarlı tomografi

Sonuç: Akut aort sendromunun klasik prezentasyonu ani başlangıçlı şiddetli göğüs veya sırt ağrısıdır; ancak özellikle genç hastalarda ve altta yatan konjenital aort patolojisi olanlarda atipik semptomlarla ortaya çıkabilir. Bu nedenle erken bilgisayarlı tomografi anjiyografi ile tanı konulması ve kalp-damar cerrahisi ile hızlı konsültasyon mortaliteyi azaltmada kritik rol oynamaktadır.

Anahtar Kelimeler: Acil Servis, Akut Aort Sendromu, Epistaksis

Bildiri No: 4701

Acil Servise Kaşıntı ile Başvuran Gebe: Masum Görünümlü Bir Semptomun Ciddi Sonucu

Beyza Ünlü Büyükalim[1]

[1]Konya Şehir Hastanesi

Giriş-Amaç: Gebelikte kaşıntı, acil serviste sıklıkla benign dermatolojik veya alerjik nedenlere bağlanabilmektedir. Ancak gebeliğin intrahepatik kolestazı (GİK), anne için genellikle hafif semptomlarla seyretmesine rağmen fetal morbidite ve mortalite açısından ciddi riskler taşıyan önemli bir klinik tablodur. Acil serviste erken tanı ve uygun yönlendirme, olumsuz fetal sonuçların önlenmesinde kritik rol oynamaktadır.

Gereç-Yöntem: OLGU SUNUMU: 27 yaş, G1P0, 28+1 hf gebe kadın hasta acil servise 1 gündür özellikle el ve ayaklarda yoğun kaşıntı şikâyeti ile başvurdu. Özgeçmişinde ve soygeçmişinde özellik yoktu, düzenli ilaç ve alkol kullanımı bulunmuyordu. Fizik Muayene:Doğal Yoğun kaşıntıya bağlı el, ayak ve gövdede sekonder ekskoriasyonlar mevcut. Laboratuvar Bulguları: AST: 79 U/L, ALT: 120 U/L, ALP: 116 U/L, Safra asidi: 10,9 µmol/L (N: 0–10), Üre, kreatinin: normal, HBsAg ve Anti-HBs: negatif. EKG'de sinüs ritmi izlendi. Abdominal ultrasonografide safra kesesinde taş saptandı. Hepatotoksik ilaç ve viral hepatit öyküsü bulunmayan hastada klinik ve laboratuvar bulgular eşliğinde gebeliğin intrahepatik kolestazı tanısı düşünüldü.

Bulgular: TEDAVİ- KLİNİK SEYİR : Hasta yatırılarak ursodeoksikolik asit tedavisi başlandı ve diyeti düzenlendi. AST, ALT, safra asidi değerleri gerileyen hasta ayaktan takibe alındı.Takipte gelişen enfeksiyon sonrası kaşıntı ve karaciğer enzimlerinde yeniden artış gözlendi. Yeniden yapılan değerlendirmede AST,ALT, safra asidi değerlerinin artması üzerine fetal risk göz önünde bulundurularak 33+2 gebelik haftasında acil sezaryen planlandı. Bebek sezaryen ile doğdu. Doğum sonrası ilk haftada annenin AST 225 U/L, ALT 393 U/L seviyelerine yükseldiği, ancak bir hafta içinde değerlerin normale döndüğü izlendi. Yenidoğan, solunum sıkıntısı nedeniyle yenidoğan yoğun bakım ünitesine yatırıldı ve 2,5 hafta sonra taburcu edildi.

Safra asidi, AST ve ALT düzeylerinin tanı, tedavi sonrası ve doğum öncesi dönemlerdeki değişimi.

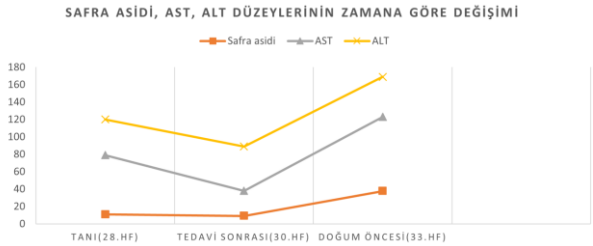

Sonuç: Gebelikte kaşıntı şikâyeti ile acil servise başvuran hastalarda, masum görünümlü semptomların ciddi fetal sonuçlara yol açabileceği unutulmamalıdır. Acil hekimlerinin intrahepatik kolestaz konusunda farkındalığının artırılması, erken tanı ve uygun yönetim açısından büyük önem taşımaktadır. ANA MESAJ: Acil servise kaşıntı ile başvuran gebelerde intrahepatik kolestaz ayırıcı tanıda mutlaka düşünülmelidir. Safra asidi düzeylerinin değerlendirilmesi, fetal risklerin erken saptanması açısından kritik öneme sahiptir.

Anahtar Kelimeler: Gebe, kaşıntı, intrahepatik kolestaz

Bildiri No: 5298

Acil Serviste Atipik Göğüs Ağrısı ile Başvuran DeBakey Tip I Aort Diseksiyonu: Bir Olgu Sunumu

Yusuf Altunöz[1], Fuat Kulaksız[1], Atakan Savrun[1], Şeyda Tuba Savrun[3], Ali İrfan Ayaz[1]

[1]Ankara Sincan Eğitim ve Araştırma Hastanesi Acil Tıp Kliniği, Ankara, Türkiye
[2]Ankara Sincan Eğitim ve Araştırma Hastanesi Acil Tıp Kliniği, Ankara, Türkiye
[3]Ankara 112 Komuta Merkezi, Ankara, Türkiye

Giriş-Amaç: Aort diseksiyonu, acil serviste nadir görülmesine rağmen yüksek mortalite ve morbiditeye sahip, hızlı tanı ve müdahale gerektiren yaşamı tehdit edici bir durumdur. Klinik prezentasyonu değişken olup, atipik semptomlarla başvurabilmesi tanıyı zorlaştırabilmektedir. Bu olgu sunumunda, acil servise nonspesifik göğüs ağrısı ile başvuran ve ileri görüntüleme ile DeBakey Tip I aort diseksiyonu tanısı alan bir hasta sunulmaktadır.

Gereç-Yöntem: 55 yaşında erkek hasta, acil servise yaklaşık 2 saattir devam eden, sırta yayılım göstermeyen, baskıtarzında göğüs ağrısı şikâyeti ile başvurdu. Hastanın özgeçmişinde hipertansiyon öyküsü mevcuttu,düzenli ilaç kullanımı yoktu. Sigara öyküsü 30 paket/yıl idi.Başvuru anında vital bulguları:• Kan basıncı: sağ koldan 180/95 mmHg, sol koldan 155/90 mmHg• Nabız: 98/dk• Ateş: 36.7°C• SpO : %98 (oda havasında) $_2$Fizik muayenede kalp sesleri ritmik, üfürüm saptanmadı. Akciğer oskültasyonu doğaldı. Periferik nabızlar palpabl olmakla birlikte sağ ve sol radial nabızlar arasında dolgunluk farkı mevcuttu. Nörolojik defisit saptanmadı. Elektrokardiyografide sinüs ritmi izlendi, akut iskemi bulgusu yoktu. Laboratuvar tetkiklerinde troponin I normal sınırlarda, D-dimer yüksek bulundu (2.800 ng/mL). Klinik şüphe üzerine çekilen kontrastlı toraks BT anjiyografide, aort kökünden başlayarak arkus aorta ve abdominal aortaya kadar uzanan DeBakey Tip I aort diseksiyonu saptandı. Hasta acil olarak intravenöz beta-bloker (metoprolol) ve antihipertansif tedavi başlandıktan sonra kardiyovasküler cerrahi kliniğine devredildi ve acil cerrahi girişim planlandı.

Bulgular: Aort diseksiyonu, acil serviste göğüs ağrısı ayırıcı tanısında mutlaka akılda tutulması gerekenölümcül bir patolojidir. Her ne kadar tipik olarak ani başlangıçlı, yırtılır tarzda ağrı ile prezente olsada, olgumuzda olduğu gibi atipik ve nonspesifik semptomlarla başvurabilmektedir. İki kol arasında kan basıncı farkı ve D-dimer yüksekliği tanısal ipuçları sağlayabilir. Erken tanı ve uygungörüntüleme yöntemlerinin kullanımı, hasta sağkalımı açısından kritik öneme sahiptir

Asendan ve desendan aortadaki diseksiyon flebi ve yalancı lümen izlenmektedir.

Asendan ve desendan aortadaki diseksiyon flebi ve yalancı lümen izlenmektedir.

Sonuç: Acil serviste atipik göğüs ağrısı ile başvuran hastalarda aort diseksiyonu nadir fakat ölümcül bir tanı olarak mutlaka göz önünde bulundurulmalıdır. Klinik şüphe varlığında gecikmeden ileri görüntüleme yapılması, mortaliteyi azaltan en önemli faktördür.

Anahtar Kelimeler: Aort diseksiyonu, Acil Servis, Göğüs Ağrısı, BT Anjiyografi

Bildiri No: 5534

Senkop ve Baş Dönmesi ile Başvuran Hastada "Çift Rüptür Fenomeni": Spontan Splenik Arter Anevrizma Rüptürü

Sevil Kuşku Kıyak[1], Oğuzhan Parlak[1], Merve Doğan[1], Yonca Senem Akdeniz[1]

[1]İstanbul Üniversitesi Cerrahpaşa- Cerrahpaşa Tıp Fakültesi

Giriş-Amaç: Viseral arter anevrizmaları arasında en sık görülen (%60) tip olan Splenik Arter Anevrizması (SAA), rüptüre olduğunda %70'lere varan mortalite riski taşır. Genellikle şiddetli karın ağrısı ve şok tablosuyla bulgu verse de, literatürde "Çift Rüptür Fenomeni" olarak adlandırılan durumda ilk kanama omentum veya çevre organlarca sınırlanır. Bu durum hastada geçici bir iyilik hali yaratarak yanıltıcı olabilir. Bu çalışmanın amacı; karın ağrısı şikayeti olmayan, üç gündür devam eden semptomları bulunan ve çift rüptür fenomeni nedeniyle tanısal gecikme riski taşıyan nadir bir SAA rüptürü olgusunu ve yönetimini sunmaktır.

Gereç-Yöntem: Çalışma, 14.06.2025 tarihinde üniversite hastanesi acil servisine, ayağa kalkmakla tetiklenen baş dönmesi ve evde gelişen senkop şikayetleriyle başvuran 59 yaşındaki erkek hastanın tıbbi kayıtlarının, laboratuvar sonuçlarının ve radyolojik görüntülerinin retrospektif olarak incelenmesine dayanmaktadır.

Bulgular: İlaçsız hipertansiyon öyküsü olan hasta, 3 gün önce benzer şikayetle dış merkeze başvurmuş ancak akut patoloji saptanmamıştır. Başvuru anında genel durumu iyi (GKS 15) olmasına rağmen hipotansif (90/60 mmHg) ve taşikardik (120/dk) olan hastada, karın ağrısı veya defans saptanmamıştır. İzlemde hemoglobin 7.5'ten 5.9 g/dL'ye gerilemiş, laktat 8.19 mmol/L düzeyine yükselerek derin asidoz ve nöbet benzeri motor aktivite gelişmiştir. İlk tomografide belirgin patoloji izlenmezken, klinik kötüleşme üzerine çekilen Trifazik BT Anjiyografide rüptüre anevrizma tespit edilmiştir. Geriye dönük incelemede pankreas komşuluğunda tamponlanmış kanama alanı fark edilmiştir. Acil laparotomide 8 cm çaplı anevrizma eksizyonu ve splenektomi yapılan hasta, 10. günde şifa ile taburcu edilmiştir.

Şekil 1. Trifazik BT-Anjiyografi , transvers kesit

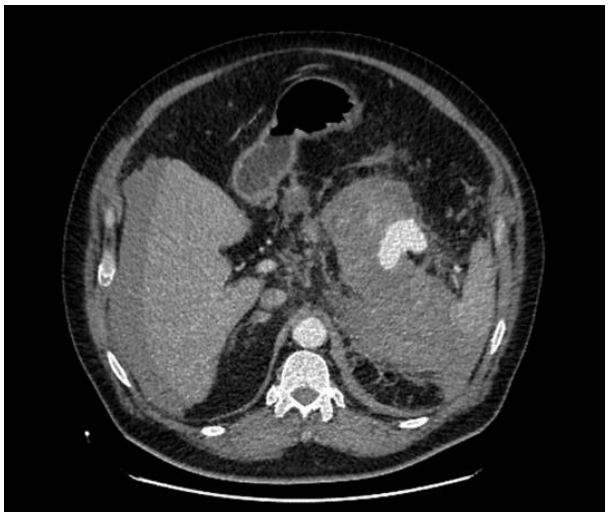

anevrizmatik alan ve hemorajik karakterdeki effüzyon gözlenebilmektedir.

Şekil 2. Trifazik BT-Anjiyografi Koronal kesit

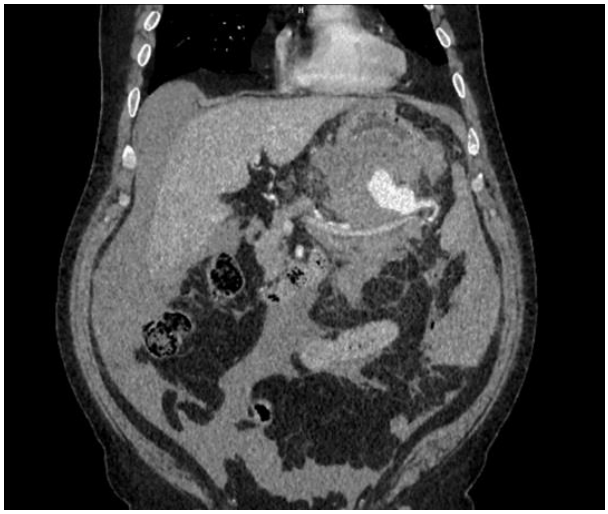

Sonuç: Bu olgu, SAA rüptürünün klasik karın ağrısı semptomu olmaksızın, literatürde %12-20 oranında bildirilen "Çift Rüptür Fenomeni" etkisiyle subakut seyredebileceğini kanıtlamaktadır. İlk kanamanın sınırlanması, hastanın üç gün boyunca ağrısız kalmasını sağlamış ancak tanıyı zorlaştırmıştır. Açıklanamayan senkop, hipotansiyon ve dirençli asidoz varlığında; hasta ağrı tariflemese dahi visseral arter anevrizmaları ayırıcı tanıda mutlaka düşünülmelidir. Radyolojik görüntülerdeki minimal ipuçlarının doğru yorumlanması ve erken cerrahi müdahale hayati önem taşımaktadır.

Anahtar Kelimeler: dalak, arter, anevrizma, rüptür, senkop

Bildiri No: 6561

Acil Serviste Tanı Alan G6PD Eksikliği ve Hemolitik Anemi Atağı

İsmail Yetkin[1], Muhammed Buğrahan Selçuk[1], Melih Çamcı[2]

[1]Ankara Bilkent Şehir Hastanesi, Acil Tıp Kliniği, Ankara, Türkiye
[2]Ankara Yıldırım Beyazıt Üniversitesi, Acil Tıp Anabilim Dalı, Ankara, Türkiye

Giriş-Amaç: Acil servise başvuran hastalarda hemoglobin düzeyindeki ani düşüş ve bilirubin yüksekliği, yaşa bakılmaksızın glukoz-6-fosfat dehidrogenaz (G6PD) enzim eksikliğini akla getirmelidir. Bu olgu sunumunda; kısa süre önce bakla tüketimi, yakın zamanda nitrofurantoin kullanımı ve naftalin maruziyeti öyküsü bulunan bir hastada gelişen, daha önce tanı almamış G6PD eksikliği atağına dikkat çekmeyi ve acil serviste tetikleyici öyküsünün tanı sürecindeki önemini vurgulamayı amaçladık.

Gereç-Yöntem: Yetmiş yaşında kadın hasta karın ağrısı, sarılık ve koyu renkli idrar şikâyeti ile başvurdu. Karaciğer fonksiyon testlerinde yükseklik saptanması üzerine acil servisimize yönlendirildi. Bilinen kronik hastalığı ve düzenli ilaç kullanımı yoktu. Fizik muayenede sağ üst kadranda hassasiyet vardı, defans ve rebound yoktu. Genel durumu iyi, bilinci açık, GKS 15 idi. Vital bulguları stabildi (TA: 127/78 mmHg, nabız: 82/dk, SpO_2: %98).

Bulgular: Laboratuvar incelemesinde LDH 529 U/L, total bilirubin 19,85 mg/dL, direkt bilirubin 1,0 mg/dL, INR 1,1 saptandı. Hemoglobin değerlerinde progresif düşüş izlendi (8,3 → 7,4 → 6,3 g/dL). Direkt ve indirekt Coombs testleri negatifti. Ultrasonografide karaciğer parankimi normaldi, safra kesesinde çamur izlendi, koledok proksimalde 8 mm ölçüldü. Bilgisayarlı tomografide karaciğer ve dalakta akut patoloji saptanmadı; safra kesesi duvar kontrastlanması hafif artmıştı, safra yolları normaldi. Batında serbest sıvı veya serbest hava yoktu. Öykü derinleştirildiğinde birkaç gün önce bakla tükettiği, yakın zamanda idrar yolu enfeksiyonu nedeniyle nitrofurantoin kullandığı ve evde naftalin maruziyeti olduğu öğrenildi. Klinik ve laboratuvar bulguları birlikte değerlendirilerek hemolitik anemi atağı düşünüldü; hematoloji konsültasyonu sonrası G6PD enzim eksikliği tanısı konularak hasta servise yatırıldı.

Sonuç: G6PD eksikliği olan bireylerde bazı ilaçlar, gıdalar ve kimyasal maddeler hemolitik anemi atağını tetikleyebilir. Antimalaryaller, bazı antibiyotikler, yüksek doz aspirin, rasburikaz; gıdalardan bakla ve kimyasallardan naftalin, kına ve metilen mavisi önemli tetikleyicilerdir. Bu tür maruziyet öyküsü olan ve hemoliz bulguları ile başvuran hastalarda G6PD eksikliği mutlaka ayırıcı tanıda düşünülmelidir. Acil serviste erken tanı ve hasta eğitimi, atakların önlenmesi ve prognoz açısından kritik öneme sahiptir.

Anahtar Kelimeler: G6PD Enzim Eksikliği, Hemolitik Anemi

Bildiri No: 7486

Acilde Nadir Bir Vaka Akut Pankreatit Ve Porselen Kese

Sevil Kuşku Kıyak[1], Seda Özkan[1], Eyüp Sultan Hardal[1], Seda Koçak[1]

[1]İ. Ü. Cerrahpaşa- Cerrahpaşa Tıp Fakültesi Acil Tıp Anabilim Dalı

Giriş-Amaç: Karın ağrısı ile acil servise başvuran hastalarda, sık görülen nedenlerin yanı sıra nadir ancak klinik açıdan önemli patolojiler de ayırıcı tanıda mutlaka göz önünde bulundurulmalıdır. Safra kesesi kanserleri, gastrointestinal sistem tümörleri arasında sıklık açısından beşinci sırada yer almakta olup, safra yollarının en sık görülen maligniteleridir. Genellikle altıncı dekat ve sonrasında ortaya çıkmakta ve kadınlarda daha sık izlenmektedir. Porselen safra kesesi, kadınlarda erkeklere kıyasla yaklaşık 5:1 oranında daha sık görülmektedir. Rutin kolesistektomi materyallerinin %1'inden azında porselen safra kesesi saptanırken, son çalışmalarda porselen safra kesesine eşlik eden safra kesesi kanseri oranının yaklaşık %6 olduğu bildirilmiştir. Artmış malignite riski nedeniyle bu hastalarda profilaktik kolesistektomi önerilmektedir. Bu olguda, karın ağrısı ile başvuran bir hastada nadir görülen bu birlikteliği vurgulamayı amaçladık.

Gereç-Yöntem: Acil servise karın ağrısı şikayetiyle başvuran ve pankreatitle birlikte porselen safra kesesi tanısı konulan bir olguyu sunmayı amaçladık.

Bulgular: Yetmiş iki yaşında, aritmi, hipertansiyon ve kronik böbrek yetmezliği öyküsü bulunan (hemodiyaliz öyküsü olmayan) kadın hasta acil servise yanlardan sırta yayılan epigastrik ağrı ile başvurdu. Fizik muayenede epigastrik hassasiyet dışında patolojik bulgu saptanmadı, Murphy bulgusu negatifti. Elektrokardiyografide atriyal fibrilasyon izlendi. Özgeçmişinde 40 yıl önce koledokolitiazis tanısı olduğu ve girişim uygulanmadığı öğrenildi.Laboratuvar incelemelerinde amilaz 1067 U/L, lipaz 3316 U/L ve kolestatik enzimlerde belirgin yükselme saptandı. Hepatobiliyer ultrasonografide safra kesesi duvarında diffüz kalsifikasyon izlendi ve porselen safra kesesi ile uyumlu olarak değerlendirildi. Kontrastlı batın BT'de (Şekil 1) safra kesesi fundus düzeyinde kalsifiye duvar yapısı saptanırken, pankreatit lehine radyolojik bulgu izlenmedi. Cerrahi öncesinde batın manyetik rezonans görüntüleme (MR) (Şekil 2) yapıldı.

Şekil 1

Şekil 1 (IV kontrastlı bilgisayarlı tomografide porselen kese görünümü)

Şekil 2

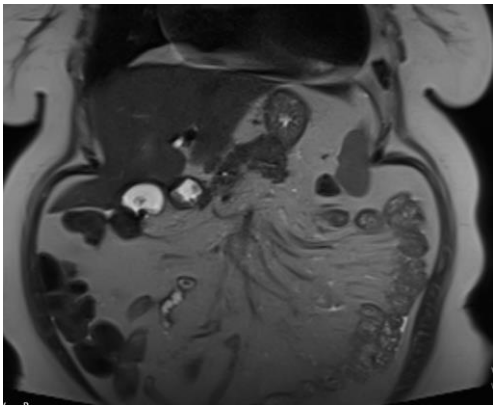

Şekil 2 (Batın manyetik rezonans görüntülemede porselen kese görünümü)

Sonuç: Bu olgu, akut pankreatiti düşündüren klinik ve laboratuvar bulgularına rağmen, ayırıcı tanıda görüntülemenin tanı ve tedavi kararını belirlemede kritik rol oynadığını göstermektedir. Acil serviste pankreatit ile uyumlu bulgular varlığında, eşlik eden nadir ancak cerrahi gerektiren patolojilerin dışlanması için erken görüntüleme mutlaka düşünülmelidir.

Anahtar Kelimeler: karın ağrısı, pankreatit, porselen safra kesesi

Bildiri No: 8216

Yaşlı Hastada Antipsikotik Tedavi Sonrası Gelişen Nöroleptik Malign Sendrom: Erken Tanı, Erken Müdahale, Tam İyileşme

Mustafa Çağrı Gazioğlu[1], Mustafa Şimşek[1], Hüseyin Avni Demir[1]

[1]Sağlık Bilimleri Üniversitesi, Şanlıurfa Mehmet Akif İnan Eğitim ve Araştırma Hastanesi, Acil Tıp Kliniği, Şanlıurfa, Türkiye

Giriş-Amaç: Nöroleptik malign sendrom (NMS), dopamin D_2 reseptör blokajına bağlı gelişen nadir ancak potansiyel olarak ölümcül bir idiyosinkratik reaksiyondur. Klinik olarak yüksek ateş, yaygın "kurşun boru" tarzı rijidite, mental durum değişikliği ve otonomik disfonksiyon ile karakterizedir. Tipik antipsikotiklerle daha sık görülmekle birlikte, ketiapin gibi atipik ajanlar da özellikle yaşlı veya komorbid hastalarda NMS'ye neden olabilir. Erken tanı ve agresif destek tedavisi prognoz açısından belirleyicidir.

Gereç-Yöntem: Alzheimer demansı öyküsü olan 86 yaşındaki erkek hasta, ketiapin 25 mg ve sertralin 50 mg başlandıktan sonraki 24 saat içinde gelişen bilinç bulanıklığı, yüksek ateş, kas rijiditesi ve idrar kaçırma şikayetleriyle acil servise başvurdu. Muayenede taşikardi, yaygın rijidite ve dalgalı bilinç düzeyi izlendi. Laboratuvarda kreatin kinaz (1.250 U/L) yüksekliği, hafif transaminaz artışı ve akut böbrek hasarı (kreatinin 1,3 mg/dL) saptandı. Beyin BT ve enfeksiyon tetkikleri normaldi. Klinik bulgular ve yeni antipsikotik başlanması dikkate alınarak NMS tanısı konuldu ve hasta yoğun bakıma alındı.Tüm psikotrop ilaçlar kesilerek intravenöz hidrasyon, yüzeyel soğutma, diazepam ve midazolam ile sedasyon uygulandı. Nazogastrik yolla bromokriptin 2,5 mg başlandı. Takipte hastanın ateşi, rijiditesi ve bilinç durumu kademeli olarak düzeldi. Beşinci günde laboratuvar bulguları normale dönen hasta tam iyileşme ile taburcu edildi.

Bulgular: Bu olgu, düşük doz atipik antipsikotiklerle dahi yaşlı hastalarda NMS gelişebileceğini göstermektedir. Serotonin sendromu ve malign katatoni ile ayırıcı tanı zor olmakla birlikte, yavaş başlangıç, yaygın rijidite ve hiporefleksi varlığı NMS lehinedir. Nedene yönelik ilacın kesilmesi, erken destek tedavisi ve bromokriptin gibi dopamin agonistlerinin kullanımı tedavinin temelini oluşturur.

Sonuç: Ateş, rijidite ve bilinç değişikliği ile başvuran yaşlı ve antipsikotik kullanan hastalarda NMS mutlaka akılda tutulmalıdır. Erken tanı ve yoğun bakım koşullarında uygun tedavi ile tam iyileşme sağlanabilir. Geriatrik popülasyonda antipsikotik reçeteleri yalnızca zorunlu durumlarda ve en düşük etkili dozda kullanılmalıdır.

Anahtar Kelimeler: Nöroleptik Malign Sendrom; Antipsikotik Ajanlar; Yaşlı; Ketiapin; Acil Tıp

Bildiri No: 9138

Çocuklarda Künt Dalak Travması Yönetiminde Güncel Literatür: Cerrahi Olmayan Yönetim, Merkez Farklılıkları ve Uzun Dönem Sonuçlar Üzerine Sistematik Bir Derleme

Muhammed Burhan Tekin[1], Sabit Dere[1], İbrahim Akkoyun[1]

[1]Konya Şehir Hastanesi

Giriş-Amaç: Künt karın travması, çocukluk çağında dalak yaralanmalarının en sık nedenidir ve hemodinamik olarak stabil hastalarda cerrahi olmayan yönetim (NOM) günümüzde standart yaklaşım haline gelmiştir. Bu sistematik derlemenin amacı, çocuklarda künt dalak travmalarında uygulanan güncel NOM protokollerini, pediatrik ve yetişkin kılavuzları arasındaki yönetim farklılıklarını, NOM başarısızlık oranlarını ve uzun dönem klinik ile immünolojik sonuçları güncel literatür ışığında değerlendirmektir.

Gereç-Yöntem: Bu derleme, 2023–2025 yılları arasında yayımlanan güncel kılavuzlar, sistematik derlemeler ve kohort çalışmaları temel alınarak hazırlanmıştır. İlgili akademik veri tabanlarında çocuklarda künt dalak travması, cerrahi olmayan yönetim, pediatrik travma kılavuzları ve uzun dönem sonuçlar ile ilişkili literatür taranmış; elde edilen veriler NOM'un etkinliği, başarısızlık nedenleri, merkezler arası uygulama farklılıkları ve uzun dönem sonuçlar başlıkları altında analiz edilmiştir.

Pediatrik ve Yetişkin Künt Dalak Travması Yönetim Kılavuzlarının Karşılaştırılması

Yönetim Bileşeni	Pediatrik Kılavuzlar (APSA)	Yetişkin Kılavuzlar (WTA)
Yönetim Kararı	Yalnızca hemodinamik stabilite.	Hemodinamik stabilite ve BT bulguları/yaralanma derecesi.
Anjiyoembolizasyon (AE)	Nadiren kullanılır.	Stabil hastalarda yüksek dereceli yaralanmalarda rutin kullanılır.
Cerrahi Oranı	<%6.	%20 civarında.
Yatak İstirahati	1 gün veya daha az (stabil hastalarda).	Genellikle daha uzun süreler veya yaralanma derecesine bağlı.
Takip Görüntüleme	Rutin olarak önerilmez; klinik duruma bağlıdır.	Yüksek dereceli yaralanmalarda takip BT taraması önerilebilir.

Bulgular: Güncel literatür, hemodinamik olarak stabil çocuklarda NOM'un %96'nın üzerinde başarı oranına sahip olduğunu ve başarısızlık prevalansının yaklaşık %4 düzeyinde olduğunu göstermektedir. Pediatrik yaklaşımlarda tedavi kararının temel belirleyicisinin yaralanma derecesinden ziyade hemodinamik stabilite olduğu, bu yönüyle yetişkin kılavuzlarından belirgin şekilde ayrıldığı saptanmıştır. Yetişkin merkezlerinde tedavi edilen çocukların, pediatrik travma merkezlerine kıyasla daha yüksek oranda invaziv girişim ve splenektomiye maruz kaldığı bildirilmiştir. Dalak korunduğu sürece uzun dönem immün fonksiyonun büyük ölçüde muhafaza edildiği, ancak anjiyoembolizasyon uygulanan olgularda uzun dönem takip ve dikkatli değerlendirme gerekliliğinin öne çıktığı görülmüştür.

Sonuç: Çocuklarda künt dalak travmalarının yönetiminde cerrahi olmayan yaklaşım, yüksek başarı oranları ve düşük komplikasyon riski ile güvenilir ve etkili bir yöntemdir. Pediatrik travma merkezlerinde, güncel kılavuzlara uygun ve hemodinamik stabilite temelli bir yönetim anlayışının benimsenmesi, gereksiz invaziv girişimlerin önlenmesi açısından büyük önem taşımaktadır. Uzun dönem sonuçlara ilişkin veriler, özellikle anjiyoembolizasyon uygulanan hastalarda daha kapsamlı ve uzun süreli takip çalışmalarına ihtiyaç olduğunu göstermektedir.

Anahtar Kelimeler: Çocukluk çağı, künt dalak travması, cerrahi olmayan yönetim, pediatrik travma, uzun dönem sonuçlar

Bildiri No: 9638

Subdural Hematomu Taklit Eden Epidural Abse: Acil Serviste Tanısal Bir Tuzak – Olgu Sunumu

Fatih Karataş[1], Hanside Setenay Ünal[1], Mustafa Özkaya[2]

[1]Yüksekova Devlet Hastanesi
[2]Necmettin Erbakan Üniversitesi Beyin ve Cerrahi

Giriş-Amaç: Epidural abse, acil serviste subdural hematomu taklit edebilen nadir ancak ciddi bir intrakraniyal enfeksiyondur. Bu çalışmanın amacı, acil serviste akut subdural hematom ön tanısı ile değerlendirilen, ancak ileri incelemeler sonucunda epidural abse tanısı alan bir olguyu sunmak ve tanısal yanılgılara dikkat çekmektir.

Gereç-Yöntem: Non-Hodgkin lenfoma tanısı bulunan ve bir yıl önce beyin tümörü nedeniyle kraniyal cerrahi geçirmiş yetmiş yaşındaki kadın hastanın klinik bulguları, ayrıntılı anamnezi ve görüntüleme yöntemleri retrospektif olarak değerlendirildi. Acil serviste yapılan kontrastsız kraniyal bilgisayarlı tomografi (BT) sonrası, ayrıntılı anamnez doğrultusunda gerçekleştirilen kontrastlı kraniyal manyetik rezonans görüntüleme (MRG) ve difüzyon ağırlıklı görüntüleme (DAG) bulguları analiz edildi.

Bulgular: Kendi seviyesinden düşme öyküsü ile acil servise başvuran hastanın Glasgow Koma Skoru 15 olup, belirgin fokal nörolojik defisit saptanmadı. Oksipital bölgede açık cilt lezyonu görüldü. Kontrastsız kraniyal BT'de ekstraaksiyel yerleşimli, hilal şeklinde tipik hiperdens lezyon izlenmesi üzerine travmatik akut subdural hematom ön tanısı konuldu (Şekil 1) ve hasta beyin cerrahisi servisine yatırıldı. Ayrıntılı anamnezde, başvurudan yaklaşık bir ay önce geçirilmiş üst solunum yolu enfeksiyonu (ÜSYE) sonrasında cerrahi insizyon hattı komşuluğunda cilt kızarıklığı geliştiği ve ÜSYE tedavisi sonrası gerilediği öğrenildi. Bu enfeksiyöz geçmiş nedeniyle ayrıcı tanı doğrultusundan yapılan kontrastlı kraniyal MRG ve DAG incelemede, eski cerrahi alan komşuluğunda epidural yerleşimli, çevresel kontrast tutulumu ve belirgin difüzyon kısıtlılığı gösteren lezyon saptandı (Şekil 2). Bulgular epidural abse ile uyumlu olarak değerlendirildi ve hastaya antibiyoterapi başlandı.

Şekil 1

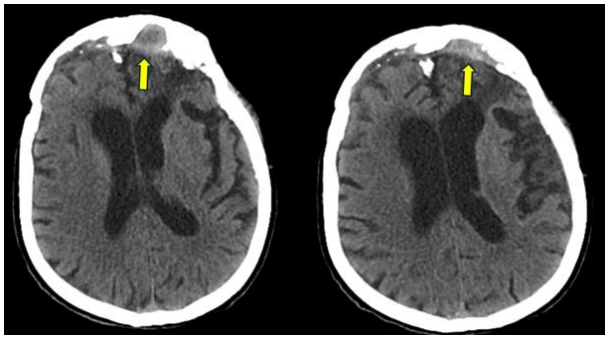

Kontrastsız kraniyal BT'de frontal bölgede ekstraaksiyel, hilal şeklinde hiperdens lezyon (oklar).

Şekil 2

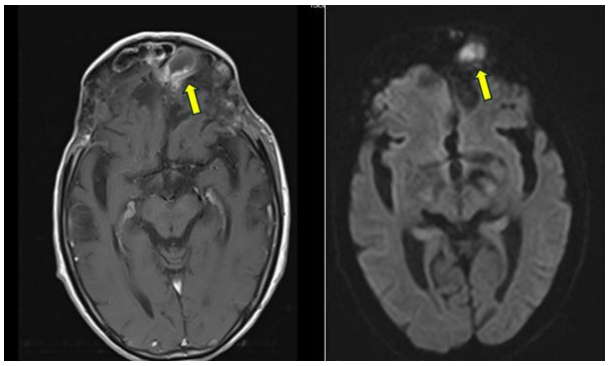

Kontrastlı kraniyal MRG ve difüzyon ağırlıklı görüntülemede frontal bölgede epidural yerleşimli, çevresel kontrast tutulumu ve difüzyon kısıtlılığı gösteren lezyon (oklar).

Sonuç: Acil BT görüntülemede subdural hematomu düşündüren ekstraaksiyel hiperdens lezyonlar, travma öyküsü olsa da özellikle immünsüprese ve geçirilmiş kraniyal cerrahi öyküsü bulunan hastalarda enfeksiyöz patolojileri dışlamamaktadır. MRG ve DAG tanıda belirleyicidir. Frontal sinüs ilişkili cerrahi öyküsü olan olgularda, üst solunum yolu enfeksiyonlarını takiben gelişebilecek retrograd epidural abse olasılığı akılda tutulmalı; ayrıntılı anamnez ve erken başlanan antibiyoterapi morbidite ve mortalitenin azaltılmasında kritik öneme sahiptir.

Anahtar Kelimeler: Epidural abse, Subdural hematom

Bildiri No: 9922

Beslenme Bozukluğu ile Gelen Pulmoner Tromboemboli Olgu Sunumu

Fuat Kulaksız[1], Alper Yıldırım[1], Fatih Tanrıverdi[1], Atakan Savrun[1], Şeyda Tuba Savrun[2]

[1]Ankara Sincan Eğitim ve Araştırma Hastanesi Acil Tıp Kliniği, Ankara, Türkiye
[2]Ankara 112 Komuta Kontrol Merkezi, Ankara, Türkiye

Giriş-Amaç: Pulmoner emboli (PE), acil serviste sık karşılaşılan ancak klinik prezentasyonu oldukçadeğişken olabilen, tanı gecikmesi halinde yüksek mortaliteye sahip bir hastalıktır. Dispne ve göğüs ağrısı en sık başvuru şikâyetleridir. Bu olgu sunumunda, acil servise tipik semptomlar dışında beslenme bozukluğu şikayeti ile başvuran pulmoner emboli tanısı alan bir hasta sunulmaktadır.

Gereç-Yöntem: 65 yaşında erkek hasta beslenememe, genel durum bozukluğu ve nefes darlığınedeni acil servise getirildi. Hastanın öyküsünde 1 ay önce sol paryetal kroniksubdural hemoraji nedeni ile opere edildiği saptanmış. Yakınları hastanın 2gündür beslenmediğini, çarpıntılarının olduğunu ve halsiz olduğunu belirtiliyorHastanın vitalleri: SaO2 88, Solunum sayısı 28/dk, TA 100/60 mmHg ,Ateş: 36.6, Nabız: 112/dk.Hasta dehidrate, dil ve kornea kuru, cilt turgoru azalmış. Homans negatif ve altekstremite çap farkı yok. Solunum seslerinde patolojik bulgu saptanmadı.Nörolojik muayene doğaldı. pH: 7.48 pCO2: 34.5 pO2: 62.30 SatO2: 93.6 HCO3: 26.7. BUN: 89 Glu: 118 Cr: 1.7 Na: 164 Cl: 123 ALT: 25 AST: 67 RBC: 12WBC: 29.1 Neu: 26.0 cTpI: 0.19. EKG:117/dk, sinüs taşikardisi .Her iki pulmoner artere ve segmental dallara uzanım gösteren geniş trombüsformasyonu izlendi. Genel durumu kötü olan unstable kabul edilen hastaya acilserviste trombolitik verildi ve takibinde hasta yoğun bakıma yatırıldı.

Bulgular: Pulmoner emboli, acil serviste ani başlangıçlı nefes darlığı ile başvuranhastalarda en önemli yaşamı tehdit eden tanılardan biridir. Özellikle cerrahiöyküsü, immobilizasyon, ileri yaş ve komorbid hastalıklar gibi klasik riskfaktörlerinin varlığı, klinik şüpheyi artırmalıdır. Sunulan olguda hastanın yakınzamanda geçirilmiş cerrahi öyküsü ve ani dispne ile başvurması, pulmoneremboli açısından yüksek klinik olasılığı düşündürmüştür.

Sonuç: Akut pulmoner tromboemboli mortalite ve morbiditesi yüksek, tekrarlayabilen,bazen tanısı güç olan ve önlenebilir bir hastalıktır. Klinik belirtiler, eşlik edenhastalıklar nedeniyle maskelenebilir ve tanı gecikebilir. Dispne, takipne, taşikardive göğüs ağrısı gibi sık görülen semptom ve fizik muayene bulgularının yalnızcabu hastalığa özgü olmadığı bilinmelidir.

Anahtar Kelimeler: Pulmoner Emboli, Beslenme Bozukluğu, Olgu

Ad	Soyad	Bildiri No	Sayfa No
Mustafa Hakan	Acer	8672	190
Veli	Ağgül	7359	160
Yunus	Ağıllı	4378, 5770	91, 114
Emin Hüseyin	Akar	4916, 7958, 8721	101, 170, 193
Andaç	Akbaş	4468	92
Seda	Akben	2366	50
Betül	Akbuğa Özel	7670	166
Selin	Akcan	8987	204
Nihal	Akçalı Bostancı	4402	242
Yonca Senem	Akdeniz	2724, 7051, 5534	59, 158, 248
Furkan	Akgün	2407, 2492, 9187	51, 53, 212
Esra	Akkaya Yılmaz	2492	53
İbrahim	Akkoyun	5482, 5800, 6484, 9649, 1963, 9138	107, 115, 143, 220, 232, 255
Şule	Akköse Aydın	3248	64
Muhammed Ragıb	Alp	1628, 6321	27, 137
Mustafa	Alpaslan	6390	138
Fatih Mehmet	Altındaş	8386	184
Buşra	Altınkök Şentürk	2927, 3198, 3248, 7672, 2038, 4402	62, 63, 64, 168, 235, 242
Yusuf	Altunöz	4378, 7623, 5298	91, 165, 246
Göknil	Arı	2644	57
Erhan	Arıkan	2407, 8166	51, 180
Nurcan	Arıkan	8166	180
Şahin	Aslan	1683, 2038, 4402	29, 235, 242
Sami	Ataman	3319, 4517, 4750	71, 93, 97
Ali	Ateş	4468	92
Ali	Avcı	5506	110
Ahmet Emre	Ay	8386	184
Esra	Ay	2772, 4626, 9083	60, 95, 209
Hüseyin	Ay	6321	137
Ali İrfan	Ayaz	5298	246
Mustafa Kürşat	Ayrancı	3835, 3926, 4204, 4626, 5540, 6196, 9209	75, 83, 87, 95, 111, 130, 214
Sema	Ayten	5195	104

Kadir Okan	Bağış	3133, 9057	229, 230
Mesut	Bala	2366, 3699	50, 74
İsmail	Balaban	5838	117
Ahmet Yıldırım	Balık	1306	23
Muhammed Fatih	Baran	4318	89
Ekrem	Başaran	1306,2035	23,37
Tuba	Batur	4468	92
Halil	Bayar	3835	75
Enes	Bayındır	9209, 9957	214, 227
Furkan	Belik	1683	29
Zeynep	Berber	6863	155
Furkan	Berktaş	8559	186
Şamil Altay	Besler	2064, 2135, 9360	38, 40, 218
Serap	Biberoğlu	2724, 7051	59, 158
İsmail Buğra	Bilen	6703, 9957	153, 227
Mustafa	Boğan	2035	37
Ahmet	Boğaz	3926	83
Mustafa	Boz	2407	51
Oğuzhan	Can	6310	134
Muhammed Raşit	Coşkun	2407	51
Fatih	Çakmak	2724, 7051	59, 158
Metehan	Çakmaz	1628	27
Hacı Mehmet	Çalışkan	7359	160
Melih	Çamcı	4318, 9433, 6561	89, 219, 251
İlteriş Kağan	Çandır	3926, 5540, 9957	83, 111, 227
Ahmet Celal	Çapkan	2276	43
Muhdi	Çevik	2724	59
İlhan	Çiftci	1874, 2921, 7493	34, 61, 162
İlker	Çöven	8559	186
Reyhan	Çuhadar	8131	177
Selim	Değirmenci	2407, 5866	51, 121

Deniz	Demir	9187	212
Hüseyin Avni	Demir	2064, 2135, 9360, 3889, 8216	38,40, 218, 240, 254
İlhami	Demirel	3253	66
Mustafa Enes	Demirel	2276	43
Sabit	Dere	5482, 5800, 6484, 9649, 1963, 9138	107, 115, 143, 220, 232, 255
İbrahim	Dilekcan	8940	199
Merve	Doğan	5534	248
Serkan	Doğan	5195	104
Mustafa	Doğru	6863	155
Mehmet	Dokur	2407, 3253, 5195, 8166	51, 66, 104, 180
Sema Nur	Dokur	8166	180
Vahide Aslıhan	Durak	2038	235
Zerrin Defne	Dündar	1628, 3319, 5540, 6196, 6703, 8987	27, 71, 111, 130, 153, 204
Elif	Erdem	8131	177
Özcan	Erel	8386	184
İsmail Taha	Eren	5540	111
Mehmet	Ergin	7670, 8386, 8940	166, 184, 199
Mustafa	Erişmiş	2407	51
Esra	Ersöz Genç	3133, 9057	229, 230
Murat	Ertaş	8721	193
Mehmet	Esen	6941, 9274	157, 217
Hacer	Eseroğlu	6041, 6285	127, 132
Yasin	Eseroğlu	6041	127
Emre Melik	Faideci	9187	212
Mustafa Çağrı	Gazioğlu	3889, 8216	240, 254
Mete	Gedikbaş	3961	84
Ayşe Melike	Gerek	5673, 3702	113, 239
Abdullah Sadık	Girişgin	6321, 8987	137, 204
Neslinur	Girişgin	2337	47
İlker	Görgülü	6541	148
Şükriye	Gül Ersoy	2598	55
Ali Abdurrahman	Gülderen	6863	155

Süreyya	Gümüşsoy	9057	230
Serkan	Günay	3383	72
Metin	Gündüz	1874, 2921	34, 61
Osmancan	Güneş	6196	130
Türkan	Güney	3253	66
Selahattin	Gürü	7670, 8940	166, 199
Muhammed	Hakçı	8721	193
Eyüp Sultan	Hardal	7486	252
Burak	Hasgül	3890, 8333	81, 182
Nourhan	Hassanien	4318	89
İbrahim	İkizceli	2724, 5195, 7051	59, 104, 158
Bekir Talha	İnal	8559	186
Afşin	İpekçi	2724, 7051	59, 158
Ömer	Jaradat	3319, 4204, 6310, 6321, 6541, 7991	71, 87, 134, 137, 148, 172
Dilber	Kaçar Kütükçü	5195	104
Furkan	Kahraman	7672	168
Muhammed	Kamiloğlu	5168, 6712, 7477	103, 154, 161
Hasan	Kara	5944	124
Sümeyye	Karadoğan	2598	55
Seyit Ali	Karagöz	5168, 6712, 7051, 7477	103, 154, 158, 161
Serhat	Karaman	1235, 8672	21, 190
Derya	Karataş	5195	104
Fatih	Karataş	3837, 9079, 9638	78, 207, 257
Emre	Karslı	9951	225
Müslime	Kasa	9701	224
Dilay	Katırcı	3699	74
Ural	Kaya	7322	159
Gamze	Kaygısız Bayındır	1874, 7493, 9209	34, 162, 214
Hande	Kekreli Göylüsün	3109	228
Zeynep	Keskin	2644	57
Anılcan	Kılıç	7359	160
Mervan	Kılıç	6703	153
Salih	Kılıçaslan	3248	64

Numan	Kılıçlı	4848	98
İbrahim	Kılınç	9209	214
Fatih	Kırmızı	7991	172
Şükran	Koca	7322	159
Ahmet Burakhan	Koç	3890	81
Seda	Koçak	7486	252
Sedat	Koçak	3926, 8987	83, 204
Naile	Kökbudak	9209	214
Fuat	Kulaksız	4378, 6701, 4051, 5298, 9922	91, 151, 241, 246, 259
İbragim	Kurkchy	6863	155
Derviş	Kurnaz	8598	188
Sevil	Kuşku Kıyak	2724, 7051, 5534, 7486	59, 158, 248, 252
Burhan Burak	Kuzucu	8940	199
Elif	Küçük	5195	104
Gökçen	Küçükaydın	3890	81
Kadir	Küçükceran	2772, 6310, 6863, 9209, 9957	60, 134, 155, 214, 227
Meryem Eda	Macar	6541	148
Melike	Menedi	8008	174
Umman	Menendi	3865	79
Yasemin	Metin Koca	2366, 5770, 6446	50, 114, 141
Rıza Erol	Mıngır	6541	148
Bilgehan	Mutlu	2598, 5944	55, 124
Furkan	Nalbant	9070	205
Salim	Neşelioğlu	8386	184
Mehmet Emin	Olcar	7670	166
Zeynel Abidin	Ölmez	1811	30
Fatma	Özcan Sıkı	1874, 2921, 4848, 7493	34, 61, 98, 162
Ahmet Atakan	Özçifçi	4916, 7958, 8721	101, 170, 193
Fatma	Özdemir	7672, 2038	168, 235
Muhammed Tahsin	Özen	2407	51
Habibe Selmin	Özensoy	7670	166
Muhammet Raşit	Özer	6703, 9083, 9209, 9957	153, 209, 214, 227

Mustafa Soner	Özgüç	4378	91
Ayhan	Özhasenekler	8940	199
Seda	Özkan	2724, 7051, 7486	59, 158, 252
Mustafa	Özkaya	3837, 9079, 9638	78, 207, 257
Ahmet Celal	Özsoy	2064, 2135, 9360	38, 40, 218
Ekin	Özsoy	8131	177
Ahmet	Öztürk	2000	35
Alp Batuhan	Öztürk	7051	158
Oğuzhan	Parlak	5534	248
Muhammed Şamil	Sağlam	3837, 8559, 9079	78,186, 207
Hasan	Sarı	3296	68
Mehmet	Sarıkaya	1874, 2921, 4848, 7493	34, 61, 98, 162
Ayhan	Sarıtaş	4916, 7958, 8721	101, 170, 193
Atakan	Savrun	2366, 5770, 9070, 4051, 5298, 9922	50, 114, 205, 241, 246, 259
Şeyda Tuba	Savrun	9070, 4051, 5298, 9922	205, 241, 246, 259
Tamer	Sekmenli	1874, 2921	34, 61
Muhammed Buğrahan	Selçuk	9433, 6561	219, 251
Fatma Nur	Sertdemir	4626, 9083	95, 209
Mahmut	Sertdemir	3837, 9079	78, 207
Hasan Hüseyin	Sevenol	2772	60
Ferhat	Soykan	2366	50
Suat Kamil	Süt	6446	141
Burak	Şahin	7359	160
Melike Müge	Şahin	6863	155
Serkan	Şahin	7670	166
Burak Can	Şanal	2772, 4750, 6310, 6321	60, 97, 134, 137
Mustafa	Şanlı	8672	190
Alp	Şener	8940	199
Mustafa	Şimşek	3889, 8216	240, 254
Yusuf Ali	Şimşek	5195	104
Batuhan Burak	Tali	5770	114

Fatih	Tanrıverdi	3699, 4378, 5770, 6701, 7623, 4051, 9922	74, 91, 114, 151, 165, 241, 259
Seda	Tanyeri Üzel	5838	117
Mahşuk	Taylan	2276	43
Muhammed Enes	Taysı	2276	43
Muhammed Burhan	Tekin	5482, 5800, 6484, 9649, 1963, 9138	107, 115, 143, 220, 232, 255
Mustafa	Temel	1235, 8333, 9274	21, 182, 217
Ahmet Şükrü	Tutal	6310	134
İbrahim	Tülüce	4468	92
Mustafa Akif	Türkmenoğlu	6863	155
Keziban	Uçar Karabulut	5168, 6712, 7177	103, 154, 161
Ziya	Uzun	2927, 3198, 3248, 7672, 2038	62, 63, 64, 168, 235
Büşra	Ülker	4517	93
Hanside Setenay	Ünal	9638	257
Samet	Ünal	1874	34
Beyza	Ünlü Büyükalim	1317, 2539, 4701	25, 237, 244
Elmas	Üreyen	9187	212
Özgün	Yağmur	8801	196
İsmail	Yağmurlu	2921, 4848	61, 98
Ebrar	Yalçın	1235, 8333, 9274	21, 182, 217
Zeki Mesut	Yalınkılıç	8386	184
Ahmet	Yardım	4916, 7958, 8721	101, 170, 193
Deniz	Yavuzer İlik	5845, 8810	120, 198
İsmail	Yetkin	9433, 6561	219, 251
Alper	Yıldırım	4051, 9922	241, 259
Furkan	Yıldırım	6196	130
Gül Özlem	Yıldırım	3109	228
Muhammet Talha	Yıldırım	8559	186
Seyfullah	Yıldırım	9079	207
Tuğba	Yıldırım	3699	74
Alperen	Yıldız	7359	160
Enes Furkan	Yıldız	2038	235

Fırat	Yıldız	4916, 7958, 8721	101, 170, 193
Ahmet	Yılmaz	1811	30
Emine	Yılmaz	4517	93
Kübra	Yurter	3319, 4204	71, 87
Merve	Yusifov	4032	85
Mehmet	Yüce	2772	60
Muhammed Erkam	Yüksek	8559	186
Sueda	Zaman	4318	89
Ahmet Tuğrul	Zeytin	2407, 2492, 3961, 8964, 9187	51, 53, 84, 203, 212

KONGRE BİLİMSEL SEKRETARYASI

Acil Akademik Eğitim Derneği
Emergency Academic Education Association

M: acilakaed@gmail.com

ORGANİZASYON SEKRETARYASI

4team congress

A: Alsancak Mah. Ali Çetinkaya Blv. No:23 K:2 D:3 Konak / İZMİR
T: + 90 232 381 96 92
M: aaed42u@4team.tr